

UDK 616.33-006.6

ISSN 035-2899, 37(2012) br.3 p.177-182

GASTROINTESTINALNI TUMOR ŽELUCA – (NE)SPECIFIČNOST SIMPTOMA I DIJAGNOSTIKA

GASTROINTESTINAL STROMAL TUMOUR OF GASTER – (NON) SPECIFIC SYMPTOMS AND DIAGNOSIS

Marko Cvetković

ZDRAVSTVENI CENTAR ZAJEČAR

Sažetak: Uvod: Gastrointestinalni stromalni tumor (GIST) definisan je kao mezenhimalni tumor gastrointestinalnog trakta (GIT), koji nastaje mutacijom KIT ili PDGFRA gena specifičnom po ekspresiji proteina sa tirozin kinaznom aktivnošću c-kit CD 117. Može nastati na bilo kom delu GIT-a, od čega zavisi i simptomatologija. Asimptomatski oblici, nespecifična simptomatologija i imunohistohemijske karakteristike glavne su i definišuće odlike ove vrste tumora. Procenjena je godišnja incidenca od 10 slučajeva na million stanovnika. Cilj ovog prikaza slučaja je doprinos u lakšem prepoznavanju simptoma, dijagnostici i terapiji ovako retkog oblika tumora.

Prikaz slučaja: Pacijent, žena životne dobi 73 godine, januara 2009. javlja se lekaru zbog nadimanja u stomaku, uglavnom postprandijalno i osećaja nelagodnosti u trbuhu, nekoliko nedelja unazad. Fizikalni nalaz prilikom prvog pregleda lekara nije ukazivao na neke promene. Krvna slika i biohemijske analize bile su u granicama normale. Primenjena terapija H2 blokatorima i inhibitorima protonske pumpe u trajanju od 2 nedelje nije dala rezultate. Na lični zahtev pacijenta februara 2009. urađen je CT abdomena koji je pokazao da u levom hipohondrijumu između pankreasa, slezine i levog bubrega postoji ekspanzivna formacija dijametra 110 mm. Pacijentkinja je upućena u višu zdravstvenu ustanovu. Ponovni fizikalni nalaz je ukazao na paraumbilikalnu dublju rezistenciju. Echo abdomena je pokazao da u predelu repa pankreasa prema slezini i levom bubregu postoji inhomogena promena dimenzija 168x114x148 mm. Na MRI snimku abdomena subfrenično levo diferencirala se velika solidna, centralno nekrotično izmenjena tumefakcija koja je razmicala okolne anatomske strukture. Krajem februara 2009. pacijentkinja je operisana. Intraoperativno je utvrđeno da je u pitanju tumor zadnjeg zida želuca. Učinjena totalna gastrektomija. Patohistološki i imunohistohemijsko ispitivanje je pokazalo da je reč o mezenhimalnom tumoru, vretenastih ćelija difuzne citoplazmatske imunoreaktivnost protiv c-kit/CD117(+++), CD34(+++), PDGFRA(+/-) i vimentina(+++) i mitotskog indeksa 7/50HPFs. U maju 2011, 26 meseci nakon potpune resekcije primarnog GIST-a, na kontrolnom CT snimku uočavaju se promene u vidu sekundarnih depozita u jetri, nakon čega se pacijentkinja upućuje na onkološki konzilijum, gde je doneta odluka o daljem lečenju. **ZAKLJUČAK:** Hirurgija je glavni oslonac terapije za pacijente sa primarnim GIST-om bez dokaza prisustva metastaza i predstavlja inicijalnu terapiju ukoliko je tumor tehnički resektabilan. Pošto je GIST retko oboljenje, ne može se uzeti u razmatranje u diferencijalnoj dijagnozi kod palpabilnih abdominalnih masa. Sama veličina tumora ponekad otežava dijagnostifikovanje tumora na CT ili MRI snimku. Tako patološka dijagnoza ne može biti poznata pre, pa čak i za vreme, operacije. Preoperativna biopsija je moguća, ali nosi određen rizik da, ukoliko je reč o fragilnim ili mekim oblicima GIST-a može doći do ruptуре, hemoragije i diseminacije tumora. Zbog toga, postoperativna patološka procena je esencijalna u potvrđivanju dijagnoze nakon potpune resekcije.

Ključne reči: GIST, c-kit, Imatinib mesylat

Summary: Introduction: Gastrointestinal stromal tumour (GIST) is defined as mesenchymal tumour of gastrointestinal (GI) tract, generated by mutation of KIT or PDGFRA genes that express tyrosine kinase protein Kit CD 117. GIST may occur at any site of GI tract and this is what clinical presentation depends on. Asymptomatic forms, nonspecific symptoms, like flatulence, abdominal discomfort, acute (melena or hematemesis) or chronic (associated with anaemia) bleeding from GI tract and immunohistochemical features are the main characteristics of this tumour. Annual incidence is approximately 10 cases per million. The aim of this case report is to contribute to an easy recognition of symptoms, diagnosis and therapy of this rare form of tumour. Case report: In January 2009, a 73-year-old female patient came to see her doctor and had been suffering from flatulence and abdominal discomfort mostly postprandial at least for a few weeks. The first physical examination did not indicate any changes. Blood test and biochemical analyses were within normal parameters. A two-week therapy with

H2 blocators and proton pump inhibitors was not effective. In February 2009, CT imaging was done at the patient's demand. CT scan showed a 110mm large expansive formation in left hypochondrium between the pancreas, left kidney and spleen. The patient was referred to a higher health facility. Repeated physical examination showed deeper paraumbilical resistention. Abdominal ultrasound showed inhomogen formation 168x114x148mm large in the region of pancreas cauda and the left kidney. MRI scan showed left subphrenical big solid central necrotic mass which has shifted local organs and structures. In late February 2009, the patient underwent surgery. The tumour was a part of the back wall of the gaster, which was determined during the surgery. That was the reason for the total gastrectomia. Pathohistological and immune histochemical report found that the tumour was a kind of mesenchymal tumour, with spindle cells, and with diffuse immune reactivity against c-kit/CD117(+++), CD34(+++), PDGFRA(+/-) and vimentina (+++). Mitotic rate was 7/50HPFs. In May 2011, 26 months after the total resection of primary GIST, a control CT has found changes likely metastatic deposit in liver; following this, the patient was sent to the ontological consilium wherein a decision was made on further treatment. Conclusion: Surgery remains the mainstay of therapy for patients with primary GIST with no evidence of metastasis, and should be initial therapy if the tumour is technically resectable. Because it is an uncommon disease, GIST may not be considered in the differential diagnosis of a patient with a localized abdominal mass. The size of a tumour sometimes makes it difficult to diagnose tumour on CT or MRI images. Thus, a pathologic diagnosis of GIST may not be known before or even during surgery. Preoperative biopsy of a resectable mass is commonly performed, but is associated with slight risks. GISTs may be soft and fragile, and biopsy may cause haemorrhage and increase the risk for tumour dissemination. For this reason, postoperative pathology assessment is essential to confirm the diagnosis after the removal of any suspected GIST.

Key words: GIST, c-kit, Imatinib mesylat

UVOD

Gastrointestinalni stromalni tumor (GIST) definisan je kao mezenhimalni tumor gastrointestinalnog trakta (GIT), koji nastaje mutacijom KIT ili PDGFRA gena specifičnom po ekspresiji proteina sa tirozin kinaznom aktivnošću Kit CD 117.

Asimptomatski oblici GIST-a, nespecifična simptomatologija, poput osećaja nadutosti, prisustva palpabilnih masa u abdomenu, krvarenje iz GIT-a koje može biti akutno u vidu melena ili hematemeza ili hronično praćeno anemijom kao manifestacijom kao i imunohistohemijske karakteristike glavne su i definišuće odlike ove vrste tumora.

Incidenca nije utvrđena za sve populacije. Najviše podataka potiče iz industrijalizovanih zemalja. Procenjena je godišnja incidence od 10 slučajeva na milion stanovnika, što bi u slučaju SAD iznosilo oko 3000 novootkrivenih slučajeva godišnje.

Pravovremena identifikacija GIST-a postala je veoma važna od trenutka dostupnosti KIT ili PDGFRA tirozin kinaznog inhibitora - Imatinib mesylata i novijih agenata ciljane onkološke terapije sada često primenjivanih u terapiji neresektabilnih i metastatskih oblika GIST-a. [1]

Cilj ovog prikaza slučaja je doprinos u lakšem prepoznavanju simptoma, dijagnostici i terapiji ovako retkog oblika tumora.

PRIKAZ SLUČAJA

Pacijent, žena životne dobi 73 godine, januara 2009. javlja se lekaru u primarnoj zdravstvenoj ustanovi zbog nadimanja u stomaku, uglavnom postprandijalno i osećaja nelagodnosti u truhu, nekoliko nedelja unazad. Navodi da je nekoliko godina unazad imala slične tegobe koje su kraće trajale i da su verovatno bile posledica hiatus hernije koja je dijagnostifikovana pre 15-tak go-dina.

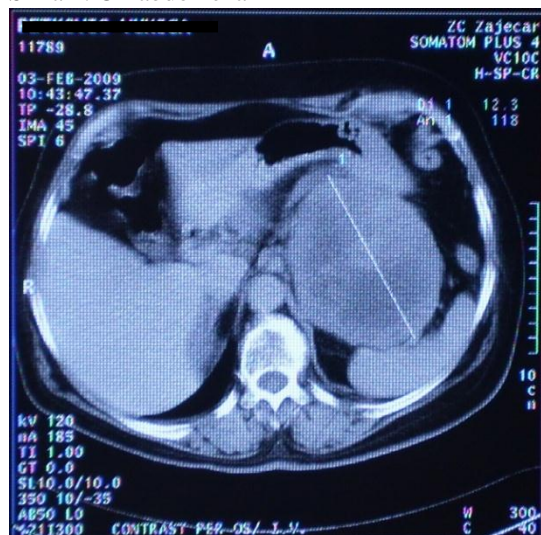
Fizikalni nalaz prilikom prvog pregleda lekara nije ukazivao na neke promene.

Krvna slika i biohemijske analize bile su u granicama normale (Holesterol 6,83mmol/L; Trigliceridi 2,21mmol/L; AST 17U/l; ALT 12U/l; LDH 363U/l; Alkalna fosfataza 77U/l; CRP 2,9mg/l; Glukoza 5,3 mmol/l; Urea 5,9 mmol/l; SE 10 mm/h; Le 6,2x10⁹/l; Ly 2,1x10⁹/l; MID 0,2x10⁹/l; Er 4,54x10¹²/l; HGB 139 g/l).

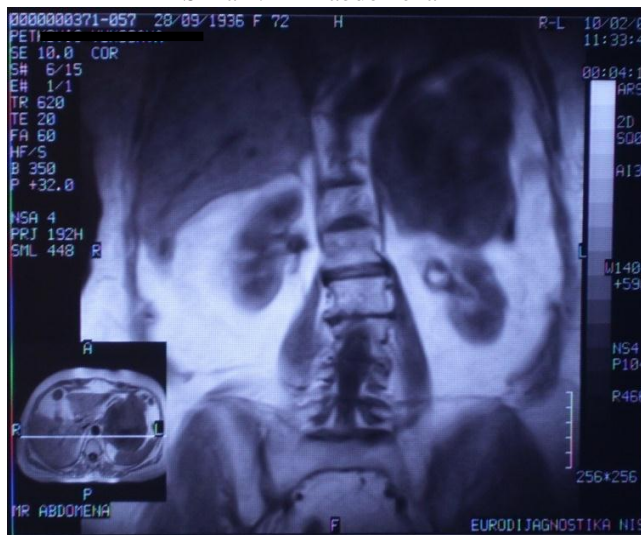Primenjena terapija H2 blokatorima i inhibitorima protonske pumpe u trajanju od 2 nedelje nije dala rezultate. Na lični zahtev pacijenta februara 2009. uradjen je CT abdomena. Nema podataka da li je pre CT-a uraden ultrazvuk gornjeg abdomena.

CT nalaz je pokazao da u levom hipohondrijum između pankreasa, slezine i levog bubrega postoji ekspanzivna formacija veličine 110mm koja posle aplikacije kontrastnog sredstva marginalno pojačava denzitet. On nije pripadao ni bubregu ni slezini. Radna DG radiologa je glasila: Tu abdominis s. pseudocistis pancreaticus. (slika 1)

Slika 1. CT abdomena



Slika 2. MRI abdomena



Pacijentkinja je upućena u višu zdravstvenu ustanovu na dalja ispitivanja.

U višoj zdravstvenoj ustanovi urađena su dodatna ispitivanja. Ponovni fizikalni nalaz gastroenterologa je ukazao na paraumbilikalnu dublju rezistenciju.

Eho abdomena je pokazao da u predelu repa pankreasa prema slezini i levom bubregu postoji inhomogena promena dimenzija 168x114x148 mm u kojoj se uočavaju transobične promene i nekroza. Zaključak: DG Tu Abdominis.

Na MRI snimku abdomena (načinjenom u SE sekvenci za T1W i TWu aksijalnoj i koronarnoj ravni, nativno i nakon aplikacije paramagnetnog kontrastnog sredstva) subfrenično levo diferencirala se velika solidna, centralno nekrotično izmenjena tumefakcija koja je razmicala okolne anatomske strukture, želudac put napred, rep pankreasa put kau-dalno, jasno demarkirana od perivisceralnog prostora slezine i gornjeg pola levog bubrega. (slika 2)

Pacijentkinja je upućena na onkološki konzilijum, gde je odlučeno da se pošalje hirurgu.

Krajem februara 2009. nakon adekvatne preoperativne pripreme pacijentkinja je operisana. Intraoperativno je viđeno da se radi o tumoru zadnjeg zida želuca, tako da je učinjena totalna gastrektomija sa splenektomijom i uobičajenom rekonstrukcijom. Postoperativni tok je bio produžen zbog efuzije leve pleure, koja je u nekoliko navrata punktirana. Inače, digestivne funkcije su uspostavljene na vreme, drenovi su izvađeni a konci skinuti.

Patohistološki izveštaj je pokazao da se tumor nalazio na zadnjem delu zida korpusa na oko 20 mm od ezofagogastričnog prelaza i na oko 210 mm od pi-

lorusa i bio dimenzija 130x120x110 mm. Makroskopskim pregledom preparata želuca sa tumorom utvrđeno je da je tumor nodularne spoljašnje površine koja je najvećim svojim delom bila prekrivena intaktnom serozom koja je nedostajala u zoni promera 40x35 mm. Na preseccima, tumor je bio srednje čvrste konzistencije, sliveno nodularne građe, sivo-beličaste boje sa poljima krvarenja, mukoidne degeneracije i nekrozom koja je zahvatala do 30% površine, kao i jednim većim pseudocističnim razmekšanjem promera 80x45x40 mm. Na preseccima tumor je infiltrisao sve slojeve želuca i potiskivao mukoza, koja je u zoni od 20x7 mm bila hiperemična i erodirana, a pokazivao je pretežno ekstramuralno širenje u subserozno tkivo. Mukoza ostalog dela je bila intaktna, dok je u antrumu na 40 mm od pilorusa bilo prisutno polipoidno uzdignuće prečnika 3 mm i visine 4mm. Zaključeno je da se radi o mezenhimalnom tumoru nejasne histogeneze, zbog čega je bilo potrebno uraditi imunohistohemijsko ispitivanje radi utvrđivanja definitivne dijagnoze i stepena malignog potencijala.

Imunohistohemijskim ispitivanjem je utvrđeno da je reč o mezenhimalnom tumoru vretenastih ćelija. Tumorske ćelije su bile relativno uniformne, lako izdužene, nejasnih citoplazmatskih granica, eozinofilne citoplazme. Postojala je difuzna citoplazmatska imunoreaktivnost protiv c-kit/CD117(+++), CD34(+++), PDGFRA(+/-) i vimentin(+++) imunoreaktivnost. Ostali markeri nisu pokazivali imunoreaktivnost (CD57, desmin, SMA, S-100, beta-katenin). Tumor visoke celularnosti, umerene anaplazije. Mitotskog indeksa 7/50HPF, prognostički faktori, proliferativni Ki-67 indeks 7,5%, p16 in-

deks: 95%. Stepen histološkog maligniteta: visoko maligni (po Miettinen-u, 2006.), GIST visokog rizika metastaziranja (po Flecher-u 2002.). Prema mišljenju patohistologa, pacijent je bio kandidat za terapiju imatinib mezilatom u eventualnom inoperabilnom stadijumu bolesti.

Na redovnim kontrolama koje su sprovedjene na svakih 3-6 meseci, u zavisnosti od procene lekara, od aprila 2009. i koje su obuhvatale kontrolni UZ nalaz gornjeg abdomena, CT snimak gornjeg abdomena i toraksa i biohemijske analize, nije bilo promena odnosno znakova recidiva i metastaziranja sve do maja 2011. U tom period od tegoba pacijentkinja navodi povremene mučnine i kašaste stolice, što se tumačilo kao posledica (verovatno bila) gastrektomije. Nije gubila na težini.

U maju 2011., 26 meseci nakon potpune resekcije primarnog GIST-a, na kontrolnom CT snimku uočavaju se promene u vidu sekundarnih depozita u jetri, nakon čega se pacijentkinja upućuje na onkološki konzilijum gde je doneta odluka o daljem lečenju.

DISKUSIJA

GIST eksprimira na površinu svojih ćelija transmembranski receptor KIT u 95% slučajeva a u 5% eksprimira PDGFR α (platelet-derived growth factor receptor alpha) koji imaju tirozin kinaznu aktivnost i produkti su KIT, odnosno PDGFR α proto-onkogeni čije mutacije dovode do nekontrolisane ćelijske proliferacije i rezistencije na apoptozu. [2,3] To su ujedno i najkarakterističnija odlika GIST-a (ekspresija mutiranih receptora za tirozin kinozni faktor rasta). U našem slučaju postojala je pozitivnost na prisustvo oba receptora. Imunoreaktivnost, za KIT pre svega, razlikuje GIST od pravih leomijoma, leiomiosarkoma, švanoma i neurofibroma. Ekspresija KIT-a, nekoliko autora je dovela do postulata da GIST potiče od primitivne stem ćelije, koja fenotipski liči na prirodno KIT-pozitivne Cajal-ove ćelije GIT-a. Pored KIT imunoreaktivnosti, koja je veoma važan dijagnostički parametar, ligand-nezavisna konstitutivna aktivacija KIT-a je takođe veoma važna u histogenezi GIST-a. [4,5] Gist, dakle, deli fenotipsku sličnost sa Cajal-ovim ćelijama GIT-a, koje su raspoređene oko mienteričkog plexusa. Ove ćelije se identifikuju kao KIT-zavisne i KIT-pozitivne ćelije koje posreduju između nervnog i mišićnog sistema GIT-a. Njihova funkcija uključuje pace-maker-sku aktivnost i inhibiciju neurotransmitera. [6,7]

Kao i u našem slučaju, oko 70-80% GIST-ova je pozitivno za CD34, hematopoetski progenitor ćelijski antigen koji ekspimiraju takođe i endotelne ćelije subfrakcija fibroblasta i druge neoplazme

povezane sa ovim ćelijskim tipovima. Velike serije su pokazale da je 30% pozitivno na glatko mišićni aktin koji je na neki način recipročan sa CD34, tj. postoje mesta tumora koja su aktin-pozitivna i CD34-negativna, i obrnuto. Aktinska pozitivnost (prisutnost) varira od fokalne do proširene. U 3% slučajeva gastrični GIST je pozitivan i na desmin, mišićni tip povezujućeg filamentskog proteinkoji nije otkriven u našem slučaju i koji je češće prisutan u ezofagealnim tumorima. [4]

U zavisnosti od mesta nastanka zavisi i simptomatologija samog GIST-a. Najčešća manifestacija simptomatskog oblika GIST-a je krvarenje iz ulcerisanog samog tumora. Pacijenti mogu imati hematemazu, melenu, hematoheziiju ili znake anemije kao posledice okultnog krvarenja. Tu još mogu biti prisutni mučnina, povraćanje, abdominalni bol, osećaj nadutosti, opstrukcija creva i gubitak težine. Asimptomatski oblici, koji ne ulceriraju mogu dosta porasti i formirati abdominalne palpabilne mase bez ispoljavanja drugih znakova i uglavnom bivaju otkriveni slučajno tokom radioloških ispitivanja ili drugih hirurških procedura. Naš prikaz slučaja je oligo simptomatski oblik tumora, sa krajnje nespecifičnim manifestacijama poput osećaja nadutosti i prisustva palpabilne abdominalne mase. [8]

Incidenca se ne može precizno utvrditi. Podaci koji postoje, važe za belu rasu i potiču uglavnom iz industrijalizovanih zemalja poput Islanda, Holandije, Španije i Švedske, gde se incidenca kretala od 6,5 do 14,5 slučajeva na milion stanovnika. Pretpostavlja se da je veća bar nekoliko puta s obzirom na postojanje asimptomatskih oblika koji se slučajno otkrivaju intraoperativno ili tokom nekih radio-loških ispitivanja. Na osnovu velikih kliničko-patoloških studija utvrđeno je da se najučestalije javljaju između 55. i 65. godine života. Pojava pre 40 godine je znatno ređa. Takođe, nije utvrđena razlika u odnosu na pol [8]

GIST zahvata GIT od donjeg ezofagusa pa sve do rektuma. Najčešće zahvata želudac (60-70%), zatim tanko crevo (25-30%) pa rectum (5%). Svega nekoliko slučajeva zahvatanja ezofagusa i apendixa je opisano. [8] Opisani su i primarni oblici izvan GIT-a pre svega u omentumu, mezenterijumu i retroperitoneumu. Mada se na ovim mestima najčešće sreće u metastatskom obliku. [9,10]

Hematogene metastaze najčešće daje u jetri, ređe u kostima i plućima. Srednje vreme preživljavanja pacijenata sa metastatskim oblikom GIST-a je 20 meseci, a sa lokalnim recidivima je 9 do 12 meseci. [11,12]

Gist može biti i deo tumorskih sindroma kao što su familijarni oblik GIST-a, Karnijeva trijada i neurofibromatoza. [8]

Preoperativna radioloska ispitivanja CT i MRI veoma su korisna u determinisanju tumorske konfiguracije, proširenosti i odnosa sa susednim organima. Generalno, učestaliji su ispučeni u odnosu na intraluminalne tumore, i samo mali GIST-ovi se mogu naći kao intraluminalni tumori, a još ređe u vidu polipa. [13] Tumori malih i srednjih dimenzija formiraju dobro ograničene sverične ili hemisverične mase ispod mukoze gurajući je u lumen i formirajući glatko uzvišenje. U crevima, veliki gistomi formiraju tipične ispučene mase. Neki gistomi želuca i creva formiraju sverične ili hemisverične serozne nodule povezane sa zidom širokom osnovom ili samo tankom peteljkom. Veliki gistomi želuca i creva često formiraju spoljašne ispučene mase čija sama veličina otežava dijagnostifikovanje prilikom utvrđivanja porekla tumora na CT ili MRI

snimku. Na preoperativnim CT i MRI snimcima u našem slučaju nije se moglo utvrditi poreklo tumora, odnosno pripadnost organu zbog veličine i međusnog odnosa sa susednim organima. Tek intraoperativno je utvrđeno poreklo tumora. Ovi tumori su uglavnom centralno nekrotični i cistični i sadrže nekrotično-hemoragijski material i tečnost. [13]

U najvećem broju slučajeva, kliničko ponašanje GIST-a može biti predviđeno sa relativnom preciznošću baziranom na kombinaciji tumorske veličine i mitotske aktivnosti iako neki mali tumori (<5cm) i male mitotske aktivnosti (<5 mitotes per 50HPF) takođe metastaziraju. Promene u broju DNK kopija može biti pomoćni parametar u evaluaciji GISTa gde nezavisna vrednost ki67 analoga ne može biti prediktor. (Tabela 1) [14]

Tabela 1. Veličina tumora i mitotski indeks kao vodiči u proceni malignosti GIST-a*

	Verovatno benigni tumori		Verovatno maligni tumori		Tumori niskog malignog potencijala	
	Intestinalni tumor	Gastrični tumor	Intestinalni tumor	Gastrični tumor	Intestinalni tumor	Gastrični tumor
Dijametar tumora (cm)	≤2	≤5	>5	>10	>2 i ≤5	>5 i ≤10
Mitotski indeks (HPFs)**	<5/50	<5/50	>5/50	>5/50	<5/50	<5/50

*Na osnovu podataka iz Miettinen i sar¹⁴; **HPFs – high-power

Hirurgija je glavni oslonac terapije za pacijente sa primarnim GIST-om bez dokaza prisustva metastaza i predstavlja inicijalnu terapiju ukoliko je tumor tehnički resektabilan. Pošto je GIST retko oboljenje, ne može se uzeti u razmatranje u diferencijalnoj dijagnozi kod palpabilnih abdominalnih masa. Tako patološka dijagnoza ne može biti poznata pre, pa čak i za vreme, operacije. Preoperativna biopsija je moguća ali nosi određen rizik da, ukoliko je reč o fragilnim ili mekim oblicima GIST-a, može doći do rupture, hemoragije i diseminacije tumora. Zbog toga, postoperativna patološka procena je esencijalna u potvrđivanju dijagnoze nakon potpune resekcije. [16]

Vreme od resekcije do pojave metastaza ili recidiva je otprilike 2 godine, mada je pravi recidiv namesto prethodnog tumora izuzetno redak. [15,16]

Terapija GISTa od trenutka otkrivanja imatinib mesylata značajno se promenila. Studije su pokazale da citotoksicna terapija pre otkrivanja imatinib mesylata nije imala značajnijeg uspeha u lečenju GISTa. Uspešnost je bila svega 0-27%. [17,18] zbog čega je postojala jedinstvena saglasnost da ne treba primenjivati hemioterapiju kod pacijenata sa GISTom.

Imatinib mesylat je selektivni, potentni, mali molekularni inhibitor tirozin kinaznog signalizirajućeg enzima, kao što su KIT, PDGFA i leukemija-specifičnog BCR-ABL himera. U laboratorijskim ispitivanjima utvrđeno je da imatinib blokira proliferaciju leukemičnih ćelija koje ekspimiraju BCR-ABL i ćelija GIST-a koje ekspimiraju KIT. [19,20] Pošto većina pacijenata razvije recidiv ili metastaze, u nekim zemljama kao npr. u Sjedinjenim Američkim Državama, Agencija za hranu i lekove (Food and Drug Agency-FDA) 2008. godine odobrila je postoperativnu primenu imatiniba za pacijente sa KIT pozitivnim GIST-om. Optimalno vreme trajanja tretmana još uvek nije ustanovljeno. [16] U našoj zemlji terapija imatinibom je predviđena samo za pacijente sa neresektabilnim i metastatskim oblikom bolesti.

Pacijentom sa suspektim GIST-om trebalo bi da rukovodi multidisciplinarni tim sa dobrim poznavanjem sarkoma i tumora GI trakta. Nespecifičnost simptoma i mala incidenca svakako u prvom trenutku ne mogu da uzmu u razmatranje ovu vrstu tumora kao potencijalnu dijagnozu, ali adekvatno uzimanje anamneze, detaljno obavljen fizikalni pregled i dodatne dijagnostičke procedure u cilju postavljanja što tačnije dijagnoze i mogu

doprineti pravovremenom otkrivanju ovako retkih oblika tumora i preduzimanju određenih terapijskih protokola.

LITERATURA

- Miettinen M, Lasota J. Gastrointestinal stromal tumors: Review on morphology, molecular pathology, prognosis, and differential diagnosis. *Arch Pathol Lab Med* 2006; 130:1466–1478.
- Lux ML, Rubin BP, Biase TL, Chen CJ, Maclure T, Demetri G et al. KIT extracellular and kinase domain mutations in gastrointestinal stromal tumors. *Am J Pathol* 2000; 156:791–795.
- Rubin BP, Singer S, Tsao C et al. KIT activation is a ubiquitous feature of gastrointestinal stromal tumors. *Cancer Res* 2001; 61:8118–8121.
- Miettinen M, Sobin LH, Sarlomo-Rikala M. Immunohistochemical spectrum of GISTs at different sites and their differential diagnosis with a reference to CD117 (KIT) *Mod Pathol* 2000; 13:1134–1142.
- Kindblom LG, Remotti HE, Aldenborg F, Meis-Kindblom JM. Gastrointestinal pacemaker cell tumor (GIPACT): gastrointestinal stromal tumors show phenotypic characteristics of the interstitial cells of Cajal. *Am J Pathol* 1998; 152:1259–69.
- Maeda H, Yamagata A, Nishikawa S, Yoshinaga K, Kobayashi S et al. Requirement of c-kit for development of intestinal pacemaker system. *Development*. 1992; 116:369–375.
- Robinson TL, Sircar K, Hewlett BR, Chorneyko K, Riddell RH, Huizinga JD. Gastrointestinal stromal tumors may originate from a subset of CD34-positive interstitial cells of Cajal. *Am J Pathol* 2000; 156:1157–1163.
- Miettinen M, Lasota J. Gastrointestinal stromal tumors (GISTs): definition, occurrence, pathology, differential diagnosis and molecular genetics. *Pol J Pathol* 2003; 54:3–24.
- Todoroki T, Sano T, Sakurai S et al. Primary omental gastrointestinal stromal tumor (GIST). *World J Surg Oncol* 2007; 5; 66.
- Reith JD, Goldblum GR, Lyles RH, Weiss SW. Extragastrintestinal (soft tissue) stromal tumors: an analysis of 48 cases with emphasis on histologic predictors of outcome. *Mod Pathol* 2000; 13:577–585.
- DeMatteo RP, Lewis JJ, Leung D, Mudan SS, Woodruff JM, Brennan MF. Two hundred gastrointestinal stromal tumors: recurrence patterns and prognostic factors for survival. *Ann Surg* 2000; 231:51–58.
- Ng EH, Pollock RE, Munsell MF, Atkinson EN, Romsdahl MM. Prognostic factors influencing survival in gastrointestinal leiomyosarcomas. Implications for surgical management and staging. *Ann Surg* 1992; 215:68–77.
- Levy AD, Remotti HE, Thompson WM et al. Gastrointestinal stromal tumors: radiologic features with pathologic correlation. *Radiographics* 2003; 23:283–304.
- Miettinen M, el-Rifai W, Sobin L, et al: Evaluation of malignancy and prognosis of gastrointestinal stromal tumors: A review. *Hum Pathol* 2002; 33:478–483.
- Demetri GD, von Mehren M, Blanke CD et al. Efficacy and safety of imatinib mesylate in advanced gastrointestinal stromal tumors. *N Engl J Med* 2002; 347:472–480.
- Demetri GD, von Mehren M, Antonescu CR et al. NCCN Task Force report: update on the management of patients with gastrointestinal stromal tumors. *J Natl Compr Canc Netw* 2010; 8 suppl 2:S1–S41.
- Ryan DP, Puchalski T, Supko JG et al. A phase II and pharmacokinetic study of ecteinascidin 743 in patients with gastrointestinal stromal tumors. *Oncologist* 2002; 7:531–538.
- Trent JC, Beach J, Burgess MA et al. A two-arm phase II study of temozolomide in patients with advanced gastrointestinal stromal tumors and other soft tissue sarcomas. *Cancer* 2003; 98:2693–2699.
- Heinrich MC, Griffith DJ, Druker BJ et al. Inhibition of c-kit receptor tyrosine kinase activity by STI 571, a selective tyrosine kinase inhibitor. *Blood* 2000; 96:925–932.
- Buchdunger E, Cioffi CL, Law N et al. Abl protein-tyrosine kinase inhibitor STI571 inhibits in vitro signal transduction mediated by c-kit and platelet-derived growth factor receptors. *J Pharmacol Exp Ther* 2000; 295:139–145.

Adresa autora:

Marko Cvetković

Đorđa Simeonovića 28, 19000 Zaječar

E-mail: marko@cvetkovic.rs

Rad primljen:

10. 04. 2012.

Rad prihvaćen:

19. 05. 2012.

Elektronska verzija objavljena:

27. 12. 2012.