

UDK 616.441-002-07

ISSN 035-2899, 39(2014) br.4 p.219-223

## ATIPičNI SUBAKUTNI TIROIDITIS I FUNKCIJSKI ADENOM TIROIDEE – PRIKAZ SLUČAJA

### ATYPICAL SUBACUTE THYROIDITIS AND FUNCTIONAL THYROID ADENOMA – CASE REPORT

Željka Aleksić (1), Nenad Ristović (2), Aleksandar Aleksić (3)

(1) SLUŽBA ZA NUKLEARNU MEDICINU, ZDRAVSTVENI CENTAR ZAJEČAR, (2) INFEKTOLOŠKA SLUŽBA, ZDRAVSTVENI CENTAR ZAJEČAR, (3) INTERNISTIČKA SLUŽBA, ZDRAVSTVENI CENTAR ZAJEČAR

**Sažetak:** Subakutni tiroiditis (SAT), poznat i kao DeQuervain-ov ili granulomatozni tiroiditis, je upalno stanje štitaste žlezde, koja je obično zahvaćena u celini. Tipično se javlja jak bol i osetljivost u tiroidnoj loži praćeno slabošću, zamaranjem, bolovima u mišićima i zglobovima, i lako do umereno povišenom telesnom temperaturom, kao i simptomima tirotoksikozе – nervoza, pojačano znojenje, ubrzan rad srca i drhtanje. Patognomična za SAT je prolazna hipertiroksinemija, suprimiran TSH i povišeni serumski markeri inflamacije u akutnoj fazi, uz difuzno odsutno vezivanje radiojoda ili tehnećijum-pertechnetata u štitastoj žlezdi zbog destrukcije tirocita. Opisani su retki slučajevi atipičnog SAT – bezbolnog, ili s minimalnim bolovima, SAT ograničenog na jedan režanj tiroidee, ili fokalnog tiroiditisa. Prikazujemo redak slučaj minimalno bolnog SAT udruženog sa funkcijskim adenomom u desnom režnju štitaste žlezde, koji se u tirotoksičnoj fazi scintigrafski prezentovao kao toksični adenom, a, u stvari, predstavlja tkivo funkcijskog adenoma nezahvaćenog destruktivnim tiroiditisom.

**Ključne reči:** atipični subakutni tiroiditis, autonomni funkcijski nodus, toksični adenom.

**Summary:** Subacute thyroiditis (SAT), also known as DeQuervain's or granulomatous thyroiditis is an inflammatory condition of the thyroid gland, which is usually fully affected. Severe pain and tenderness in the thyroid bed occur typically and are followed by weakness, fatigue, pain in muscles and joints, and light to moderate fever and symptoms of thyrotoxicosis - nervousness, sweating and rapid heartbeat and trembling. Temporary elevated serum thyroxine, suppressed TSH and elevated serum markers of inflammation in the acute phase are pathognomonic for the SAT, with diffusely absent binding of radioactive iodine or technetium-pertechnetate in the thyroid gland due to thyrocytes destruction. Rare cases of atypical SAT - painless or with minimal pain, SAT limited to one thyroid lobe or focal thyroiditis, are reported in literature. We report a rare case of a minimally painful SAT associated with functional adenoma in the right lobe of the thyroid gland, which was, in thyrotoxic, acute phase, scintigraphically presented as toxic adenoma, in fact representing a functional adenoma tissue unaffected by destructive thyroiditis.

**Keywords:** atypical subacute thyroiditis, autonomously functioning thyroid nodule, toxic adenoma

#### UVOD

Subakutni tiroiditis (SAT), poznat i kao DeQuervain-ov ili granulomatozni tiroidit, je upalno stanje štitaste žlezde, koja je obično zahvaćena u celini. Može trajati od nekoliko nedelja, do nekoliko meseci. Verovatno je virusnog porekla, opisano je i epidemijско oboljevanje, prolazi spontano, a može i da recidivira. Najčešće pogađa žene između pete i šeste decenije života. Tipično se javlja jak bol i osetljivost u tiroidnoj loži praćeno slabošću, zamaranjem, bolovima u mišićima i zglobovima, i lako do umereno povišenom telesnom temperaturom, kao i simptomi tirotoksikozе – nervoza, pojačano znojenje, ubrzan rad srca i drhtanje. Opisani su retki slučajevi

atipičnog SAT: bezbolnog, ili s minimalnim bolovima, SAT ograničenog na jedan režanj tiroidee, ili fokalnog tiroiditisa [1].

#### PRIKAZ SLUČAJA

Pacijentkinja stara 72 godine hospitalizovana je na odeljenju za infektivne bolesti zbog povišene temperature nepoznatog porekla i malaksalosti, koje traju unazad oko mesec dana. U ličnoj prošlosti navodi povišen pritisak (na terapiji lekom vivace) i multiplu sklerozu. Palpatorni nalaz štitaste žlezde na prijemu je bio uredan, a markeri inflamacije, fibrinogen i CRP, pozitivni. Započeto je lečenje antibiotikom zbog sumnje na urinarnu infekciju, jer je jedan nalaz urinokulture bio

**Adresa autora:** Željka Aleksić, Služba za nuklearnu medicinu, Zdravstven Centar Zaječar, Rasadnička bb, 19 000 Zaječar, Srbija; E-mail: lukaal@open.telekom.rs  
Rad primljen: 31. 8. 2014. Rad prihvaćen: 31. 8. 2014. Elektronska verzija objavljena: 17. 11. 2014.

www.tmg.org.rs

pozitivan. S obzirom na to da su tegobe perzistirale, desetog dana po hospitalizaciji urađeni su tiroidni hormoni, koji su ukazivali na povišene slobodne frakcije tiroidnih hormona i suprimiran TSH, uz, i dalje, povišen fibrinogen. U tom trenutku pacijentkinja je klinički bila umereno hipermetabolična sa palpabilnom, neravnom, pokretnom pri gutanju štitastom žlezdom, lako bolno osjetljivom u predelu levog režnja tiroidee. Ehosonografski štitasta žlezda je bila lako difuzno uvećana, jako difuzno heteroehogena, pretežno hipoehogena, sa pretežno izoehogenim nodusom distalno u desnom režnju, promera oko 15,8x12,5x15,8mm. Nalaz pertehnetatnog skena ukazivao je na postojanje funkcijskog tkiva u donjoj polovini desnog režnja, sa potpunom supresijom okolnog tkiva (slika 1a). Na početku bolesti urađena je i scintigrafija tiroidee sa metoksi-izobutil-izonitriplom (MIBI) i nađeno je difuzno lako oslabljeno vezivanje, sa lako nehomogenom distribucijom i poljima nešto intenzivnijeg vezivanja u

donjim partijama oba režnja (slika 2). Započeta je terapija glukokortikoidom sa postepenim smanjivanjem doze na pet dana, ukupnog trajanja oko mesec dana, uz praćenje tiroidnog statusa. Klinički i biohemijski tiroidni status se normalizovao oko 6 nedelja po postavljanju dijagnoze (tabela 1). Kontrolna ehosonografija oko 3 meseca po dijagnozi, ukazivala je na postojanje lako hipoehogenog nodusa u desnom režnju distalno, promera oko 16x9x12mm, sa umereno heteroehogenim parenhimom van nodusa, a kontrolni pertehnetatni sken je potvrdio postojanje funkcijskog adenoma u desnom režnju distalno, sa oporavkom vezivanja u okolnom tkivu štitaste žlezde (slika 1b). Poslednji kontrolni pregled, oko godinu dana od akutne faze, ukazivao je na normalan biohemijski status (tabela 1), ehosonografski nalaz bio je sličan prethodnom, a na tiroidnom skenu perzistira funkcijsko polje distalno u desnom režnju sa prikazivanjem okolnog tkiva (funkcijski adenom desnog režnja) (slika 1c).

Tabela 1. Nalazi serumskih biohemijskih pokazatelja tiroidnog statusa i markera inflamacije kod pacijentkinje tokom praćenja. EU – klinički eutiroidna; MB – palpabilna, minimalno bolna tiroidea; BB – bezbolna, nepalpabilna tiroidea.

Table 1. Findings of serum biochemical indicators of thyroid status and markers of inflammation as well as clinical status in patient during follow-up. EU – clinically euthyroid; MB – palpable, minimally painful thyroid; BB – painless, non-palpable thyroid.

Serumske analize (jedinice mere) Serum Analysis (units)	Datum/Date						Referentne vrednosti Reference range
	4.12.2012	11.12.2012.	19.12.2012.	17.1.2013.	4.4.2013.	16.12.2013.	
TSH (mIU/L)	0,01	0,01		1,2	0,3	1,4	0,4-3,5
FT4 (pmol/L)		36,91	23,72	9,99	8,55	13,77	7,8-14,3
FT3 (pmol/L)	5,33	8,03	3,71	5,36		6,2	3,8-6
Tg (ng/ml)			10,27				1,59-50,3
TgAb (IU/ml)			0,2				<4
TPOAb (IU/ml)			1				<9
SE (mm)			3	72			
FIBRINOGEN (g/L)		8,6	3,0	4,7			2,5-5
Klinički status Clinical status	EU MB	EU BB	EU BB	EU BB	EU BB	EU BB	

#### DISKUSIJA I ZAKLJUČAK

Uzrok subakutnog tiroiditisa je retko moguće utvrditi. S obzirom na to da se često javlja nakon respiratorne infekcije, pretpostavljeno je da ga izaziva infektivni agens. Kod nekih obolelih serološke analize ili kultivisan uzorak tiroidnog tkiva su potvrdili prisustvo virusa zaušaka, a zabeležena je i epidemijska pojava [2]. Ostali virusi, koji su izolovani kod nekih obolelih, uključuju virus malih boginja, virus influence, virus H1N1 influence, adenovirus, Epštajn-Barov virus,

koksaki virus B4, pa čak i cytomegalovirus [3-10]. Smatra se da postoji genetska predispozicija za upalni odgovor tiroidee tokom infekcije različitim virusima [10]. Opisani su i slučajevi subakutnog tiroiditisa kod pacijenata lečenih imunomodulatornim terapijama (interleukin 2, TNF,  $\alpha$  i  $\gamma$  interferon) [11], kao i kod pacijenata nakon primene kontrastnih sredstava za radiološka ispitivanja [12]. SAT je redak kod dece [13]. Višestruko češće se javlja kod žena nego kod muškaraca, i to najčešće od treće do pete decenije života [14, 15]. Redak je u

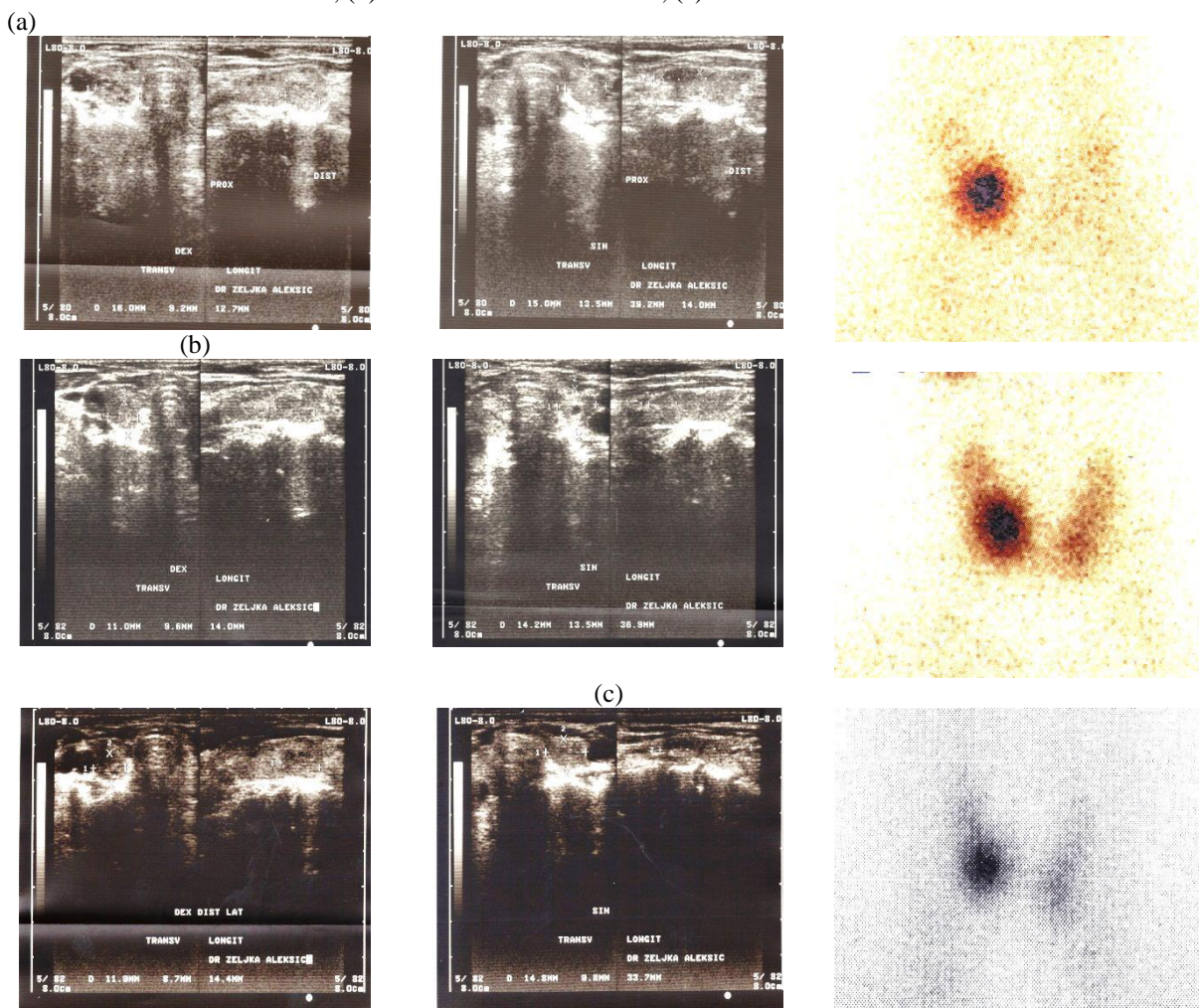
trudnoći [16]. Incidenca bolesti je oko osam puta manja od incidence Grejvsove bolesti [1].

Tipično se javlja jak bol i osetljivost u tiroidnoj loži, koji se može širiti u vilicu ili uho, praćen slabošću, zamaranjem, bolovima u mišićima i zglobovima i lako do umereno povišenom telesnom temperaturom, kao i simptomi tirotoksikozе – nervoza, pojačano znojenje, ubrzan rad srca i drhtanje. Može se javiti otežano gutanje, čak i prolazna pareza glasnih žica [17]. Štitasta

žlezda je obično uvećana, čvrsta i bolno osetljiva na palpaciju. Simptomi mogu kulminirati trećeg i četvrtog dana od početka bolesti, a potom postepeno slabiti i nestati tokom jedne nedelje. Ipak, najčešće se simptomi postepeno razvijaju tokom jedne do dve nedelje, a u narednih 3-6 nedelja fluktuiraju po težini i zastupljenosti. Kod nekih pacijenata se tokom nekoliko meseci od početka bolesti mogu javljati naletni pogoršanja simptoma do potpunog oporavka [1, 18].

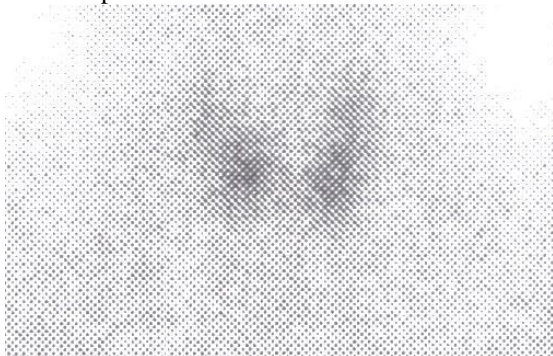
Slika 1. Ehosonografski nalazi i pertehnetani sken tiroidee kod pacijentkinje tokom praćenja; (a) prvi pregled 11. 12. 2012; (b) prvi kontrolni pregled 4. 4. 2013; (c) drugi kontrolni pregled 16. 12. 2013.

Image 1. Echasonographic findings and pertechnetate thyroid scan in a patient during follow-up; (a) the first visit 11. 12. 2012; (b) the first control 4. 4. 2013; (c) another control 16. 12. 2013.



Slika 2. MIBI sken tiroidee kod pacijentkinje u akutnoj fazi bolesti 19. 12. 2014.

Image 2. MIBI thyroid scan in patient at acute phase of the disease 19. 12. 2014.



Opisani su retki slučajevi atipičnog SAT: bezbolnog, ili s minimalnim bolovima [19], SAT ograničenog na jedan režanj tiroidee, ili fokalnog tiroiditisa [20, 21], kao i tiroidna oluja izazvana subakutnim tiroiditisom [22]. U dostupnoj literaturi našli smo samo jedan slučaj udružene pojave SAT i autonomnog funkcijskog nodusa, slično našem opisanom slučaju [23].

Oporavak nakon subakutnog tiroiditisa je praćen prolaznim hipotiroidizmom kod četvrtine pacijenata, a kod manje od 10% može doći do trajnog hipotiroidizma [24].

Patognomična za SAT je prolazna hipertiroksemija, suprimiran TSH i povišena sedimentacija eritrocita i drugih serumskih markera inflamacije (CRP, fibrinogen), u akutnoj fazi, uz difuzno odsutno vezivanje radiojoda, ili tehnecijum-pertechnetata u štitastoj žlezdi zbog destrukcije tirocita. Serumaska koncentracija tiroglobulina je iz istih razloga povišena, dok su anti-tiroglobulinska i anti-TPO antitela obično negativna [1]. Kod polovine pacijenata može se naći povećanje jetrinih enzima u serumu, koje može biti prisutno do nekoliko meseci [25].

Pertechnetatni sken tiroidee je jeftin i pogodan dijagnostički metod za potvrdu SAT, pri čemu se u tiroidei zahvaćenoj destruktivnim procesom ne uočava vezivanje radiofarmaka [26]. Scintigrafija tiroidee liposolubilnim radiofarmacima, kao što su MIBI ili tetrofosmin, može u akutnoj, tirotoksičnoj fazi bolesti pokazivati pojačano vezivanje ovih obeleživača u tiroidei, verovatno kao posledica hiperemije usled inflamacije [27, 28]. Prema našem iskustvu, u prikazanom slučaju, vezivanje MIBI u tiroidei u akutnoj fazi, pokazuje pre lako oslabljeno, nego pojačano vezivanje, što se može protumačiti i destruktivnim promenama u tiroidei, jer MIBI

preuzimaju vijabilne ćelije. U akutnoj, tirotoksičnoj fazi bolesti, color flow Doppler sonografija (CFDS) tiroidee može biti korisna u diferencijalnoj dijagnozi, u odnosu na ostala tirotoksična stanja, jer je kod SAT difuzno odsutan CD signal nad tiroideom [29]. Standardna ehosonografija u sivoj skali pokazuje karakteristična nepravilna hipoehogena polja aficiranog parenhima tiroidee, čija ekstenzivnost je obično merilo težine kliničkih manifestacija [30].

Stanja koja se mogu slično klinički manifestovati kao SAT i dolaze u obzir kao diferencijalno dijagnostički entiteti su faringitis [31], temporalni arteritis [32], bol u vilici porekla zuba [33], krvarenje u tiroidnoj cisti [22], ređe Hašimoto tiroiditis. Kod atipičnih, bezbolnih ili minimalno bolnih slučajeva SAT, treba ovu bolest razlikovati od autoimunog bezbolnog tiroiditisa, varijante limfocitnog tiroiditisa, kod koga nema sistemskih inflamatornih simptoma i znakova [34]. Fokalni SAT može ličiti na gnojni tiroiditis, a diferencijalno dijagnostički dolazi u obzir i karcinom tiroidee [29].

Terapijski pristup zavisi od težine kliničke slike. Kod nekih pacijenata nije potrebna nikakva medikamentna terapija. Nekad je potrebno primeniti nesteroidne antiinflamatorne lekove ili aspirin simptomatski, radi smanjenja bolova. U slučajevima težih simptoma pribegava se terapiji glukokortikoidom [35]. Obično se daje u jednoj dnevnoj dozi 40mg prednizona i na 7 dana postepeno smanjuje doza za po 5mg, tokom 6 nedelja. Opisana je i terapija oralnim holecistografskim sredstvima (natrijum ipodate ili natrijum iopanoat) kao bezbedna i delotvorna u kontroli tirotoksikoze izazvane subakutnim tiroiditisom [36]. U slučaju razvoja trajnog hipotiroidizma nakon epizode SAT, indikovana je supstitucija levotiroksinom.

Prikazan je redak slučaj minimalno bolnog SAT udruženog sa funkcijskim adenomom u desnom režnju štitaste žlezde, koji se u tirotoksičnoj fazi scintigrafski prezentovao kao toksični adenom, a u stvari je predstavljao tkivo funkcijskog adenoma nezahvaćenog destruktivnim tiroiditisom. Na standardnoj ehosonografiji tkivo adenoma je bilo ehogenije od ostalog parenhima žlezde, koji je pokazivao tipičan nehomogeni hipoehogeni izgled, a na MIBI skenu bilo je uočljivo difuzno umereno intenzivno vezivanje obeleživača u tiroidei. Serumski markeri inflamacije bili su tipično povišeni, zajedno sa suprimiranim TSH i povišenim serumskim tiroksinom u akutnoj fazi, sa postepenom

normalizacijom tokom praćenja, ali bez tranzitorne hipotiroidne faze, verovatno kao posledice postojanja regionalne autonomije. Pertehnetatnim skenom tokom praćenja, evidentiran je funkcijski oporavak parenhima žlezde prethodno zahvaćenog destruktivnim tiroiditisom.

## LITERATURA

- Lazarus J, Hennessey J. Acute and Subacute, and Riedel's Thyroiditis. Available at: <http://www.thyroidmanager.org/chapter/acute-and-subacute-and-riedels-thyroiditis/> Last Updated: March 10, 2012.
- Parmar RC, Bavdekar SB, Sahu DR, Warke S, Kamat, JR. Thyroiditis as a presenting feature of mumps. *Pediatr Infect Dis J* 2001; 20: 637-638.
- Dimos G, Pappas G, Akritidis N. Subacute thyroiditis in the course of novel H1N1 influenza infection. *Endocrine* 2010; 37: 440-441.
- Volta C, Carano N, Street ME, Bernasconi S. Atypical subacute thyroiditis caused by Epstein-Barr virus infection in a three-year-old girl. *Thyroid* 2005; 15: 1189-1191.
- Satoh M. Virus-like particles in the follicular epithelium of the thyroid from a patient with subacute thyroiditis (deQuervain's). *Acta Pathol Jpn* 1975; 25: 499-501.
- Engkakul P, Mahachoklertwattana P, Poomthavorn P. de Quervain thyroiditis in a young boy following hand-foot-mouth disease. *Eur J Pediatr* 2011; 170: 527-529.
- Luotola K, Hyoty H, Salmi J, Miettinen A, Helin H, Pasternack A. Evaluation of infectious etiology in subacute thyroiditis—lack of association with coxsackievirus infection. *APMIS* 1998; 106: 500-504.
- Mori K, Yoshida K, Funato T, Ishii T, Nomura T, Fukuzawa H, Sayama N, Hori H, Ito S, Sasaki T. Failure in detection of Epstein-Barr virus and cytomegalovirus in specimen obtained by fine needle aspiration biopsy of thyroid in patients with subacute thyroiditis. *Tohoku J Exp Med* 1998; 186: 13-17.
- Espino Montoro A, Medina Perez M, Gonzalez Martin MC, Asencio Marchante R, Lopez Chozas JM. Subacute thyroiditis associated with positive antibodies to the Epstein-Barr virus. *Am Med Interna* 2000; 17: 546-548.
- Al Maawali A, Al Yaarubi S, Al Futaisi A. An infant with cytomegalovirus-induced subacute thyroiditis. *J Pediatr Endocrinol Metab* 2008; 21: 191-193.
- Amenomori M, Mori T, Fukuda Y, Sugawa H, Nishida N, Furukawa M, Kita R, Sando T, Komeda T, Nakao K. Incidence and characteristics of thyroid dysfunction following interferon therapy in patients with chronic hepatitis C. *Intern Med* 1998; 37: 246-252.
- Calvi L, Daniels GH. Acute thyrotoxicosis secondary to destructive thyroiditis associated with cardiac catheterization contrast dye. *Thyroid* 2011; 21: 443-449.
- Ogawa E, Katsushima Y, Fujiwara I, Inuma K. Subacute thyroiditis in children: patient report and review of the literature. *J Pediatr Endocrinol Metab* 2003; 16: 897-900.
- Fatourech V, Aniszewski JP, Fatourech GZ, Atkinson EJ, Jacobsen SJ. Clinical features and outcome of subacute thyroiditis in an incidence cohort: Olmsted County, Minnesota, study. *J Clin Endocrinol Metab* 2003; 88: 2100-2105.
- Qari FA, Maimani AA. Subacute thyroiditis in Western Saudi Arabia. *Saudi Med J* 2005; 26: 630-633.
- Anastasilakis AD, Karanicola V, Kourtis A, Makras P, Kampas L, Gerou S, Giomisi A. A case report of subacute thyroiditis during pregnancy: difficulties in differential diagnosis and changes in cytokine levels. *Gynecol Endocrinol* 2011; 27: 384-390.
- Dedivitis RA, Coelho LS. Vocal fold paralysis in subacute thyroiditis. *Braz J Otorhinolaryngol* 2007; 73: 138.
- Benbassat CA, Olchovsky D, Tsvetov G, Shimon I. Subacute thyroiditis: clinical characteristics and treatment outcome in fifty-six consecutive patients diagnosed between 1999. and 2005. *J Endocrinol Invest* 2007; 30: 631-635.
- Daniels GH. Atypical subacute thyroiditis: preliminary observations. *Thyroid* 2001; 11: 691-695.
- Nakamura S, Saio Y, Ishimori M. Recurrent hemithyroiditis: a case report. *Endocr J* 1998; 45: 595-600.
- Sari O, Erbas B, Erbas T. Subacute thyroiditis in a single lobe. *Clin Nucl Med* 2001; 26: 400-401.
- Swinburne JL, Kreisman SH. A rare case of subacute thyroiditis causing thyroid storm. *Thyroid* 2007; 17: 73-76.
- Liel Y. The survivor: association of an autonomously functioning thyroid nodule and subacute thyroiditis. *Thyroid* 2007; 17: 183-184.
- Nishihara E, Amino N, Ohye H, Ota H, Ito M, Kubota S, Fukata S, Miyachi A. Extent of hypoechoic area in the thyroid is related with thyroid dysfunction after subacute thyroiditis. *J Endocrinol Invest* 2009; 32: 33-36.
- Matsumoto Y, Amino N, Kubota S, Ikeda N, Morita S, Nishihara E, Ohye H, Kudo T, Ito M, Fukata S, Miyachi A. Serial changes in liver function tests in patients with subacute thyroiditis. *Thyroid* 2008; 18: 815-816.
- Intenzo CM, Park CH, Kim SM, Capuzzi DM, Cohen SN, Green P. Clinical, laboratory, and scintigraphic manifestations of subacute and chronic thyroiditis. *Clin Nucl Med* 1993; 18: 302-306.
- Hiromatsu Y, Ishibashi M, Miyake I, Nonaka K. Technetium-99m tetrofosmin imaging in patients with subacute thyroiditis. *Eur J Nucl Med* 1998; 25: 1448-1452.
- Hiromatsu Y, Ishibashi M, Nishida H, Kawamura S, Kaku H, Baba K, Kaida H, Miyake I. Technetium-99 m sestamibi imaging in patients with subacute thyroiditis. *Endocr J* 2003; 50: 239-244.
- Par, SY, Kim EK, Kim MJ, Kim BM, Oh KK, Hong SW, Park CS. Ultrasonographic characteristics of subacute granulomatous thyroiditis. *Korean J Radiol* 2006; 7: 229-234.
- Omori N, Omori K, Takano K. Association of the ultrasonographic findings of subacute thyroiditis with thyroid pain and laboratory findings. *Endocr J* 2008; 55: 583-588.
- Janssen OE. Atypical presentation of subacute thyroiditis. *Dtsch Med Wochenschr* 2011; 136: 519-522.
- Cunha BA, Chak A, Strollo S. Fever of unknown origin (FUO): de Quervain's subacute thyroiditis with highly elevated ferritin levels mimicking temporal arteritis (TA). *Heart Lung* 2010; 39: 73-77.
- Tesfaye, H, Cimermanova R, Cholt M, Sykrova P, Pechova M, Prusa R. Subacute thyroiditis confused with dental problem. *Cas Lek Cesk* 2009; 148: 438-441.
- Woolf PD. Transient painless thyroiditis with hyperthyroidism: a variant of lymphocytic thyroiditis? *Endocr Rev* 1980; 1: 411-420.
- Volpe R. The management of subacute (DeQuervain's) thyroiditis. *Thyroid* 1993; 3: 253-255.
- Martinez DS, Chopra IJ. Use of oral cholecystography agents in the treatment of hyperthyroidism of subacute thyroiditis. *Panminerva Med* 2003; 45: 53-57.