

UDK 617.73:616.13  
COBISS.SR-ID 214709516

ISSN 0350-2899, 40(2015) br. 1, p.28-31

## BILATERALNA PERZISTENTNA HALOIDNA ARTERIJA U ODRASLOG PACIJENTA

### BILATERAL PERSISTENT HYALOID ARTERY IN THE ADULT PATIENT

Marija Trenkić Božinović, Saša Novak, Marija Radenković, Aleksandar Veselinović

KLINIKA ZA OČNE BOLESTI, KLINIČKI CENTAR NIŠ, SRBIJA

**Sažetak:** Uvod: Hialoidna arterija se pojavljuje u trećoj nedelji gestacije kod embriona i doseže do sočiva u četvrtoj ili petoj nedelji gestacije da bi formirala tunicu *vasculosu lentis*. Atrofija hialoidne arterije uglavnom se završava pre rođenja. Postojanje hialoidne arterije sa aktivnim krvnim protokom se retko sreće, naročito ako je bilateralno. Postoji nekoliko saopštenja o vitrealnim hemoragijama (spontanim i traumatskim) i traktionim ablacijama retine koje su u vezi sa perzistentnom hialoidnom arterijom. Pacijent i metode: Pacijent 25 godina starosti javio se oftalmologu zbog subjektivnih smetnji smanjenja vida. Vidna oštrina na oba oka bila je 1,0 određena po Snellenu, intraokularni pritisak 12mmHg. Refraktometrija je pokazala ROD +1,50 DSph/ +0,25DCyl (103°), ROS +1,50DSph / +0,50DCyl (38°). Pregledom na biomikroskopu viđena je obostrana opalescencija u prostoru staklastog tela iza providnog sočiva. Pregled očnog dna pokazao je da su obe papile vidnog živca velike i sa velikim centralnim kolobomom. Takođe je uočena *a. hyaloidea persistens*, koja polazi sa optičkog diska, okružena primarnim vitreusom na prednjem kraju, vidljivim kao zamućenje staklastog tela iza sočiva. B-scan je potvrdio ehogeno vidljivu linearnu strukturu srednje do više reflektivnosti u zadnjem delu staklastog tela koja polazi sa papile vidnog živca i proteže se ka sočivu (*a. hyaloidea persistens*). Dodatno je urađena fluoresceinska angiografija koja je pokazala usporeno i odloženo punjenje uske perzistentne hialoidne arterije. Kompjuterizovana perimetrija je pokazala obostrano proširenje slepe mrlje. Optička koherentna tomografija papile vidnog živca oba oka je pokazala tubularnu strukturu na papili vidnog živca sa hiporeflektivnom unutrašnjosti. Zaključak: Perzistentna hialoidna arterija se mora smatrati mogućim etiološkim faktorom za krvarenja u staklastom telu, naročito kod zdravih, mladih ljudi. Njeno prisustvo može da nas upozori na moguće komplikacije tokom operacije katarakte i drugih hirurških intervencija. Ultrazvuk obezbeđuje esencijalne informacije pri postavljanju dijagnoze, određuje prisustvo lezije, njeno pružanje i zahvaćenost retine i glave optičkog diska. U pregled bi trebalo uvrstiti i fluoresceinsku angiografiju i optičku koherentnu tomografiju.

**Ključne reči:** perzistentna hialoidna arterija, kolobom papile, vidni živac, oct, ultrazvuk.

**Summary:** Introduction: Hyaloid artery occurs in the third week of gestation and reaches the lens in the fourth or fifth week of gestation to form the tunica vasculosa lentis. Atrophy of the hyaloid artery usually ends before birth. The existence of the hyaloid artery with the active blood flow is rare, especially if bilateral. There are several reports about vitreous hemorrhages (spontaneous and traumatic) and tractional retinal detachments that are associated with persistent hyaloid artery. Patient and Methods: A male patient, aging 25, reported to an ophthalmologist because of subjective complaints of visual impairment. Visual acuity in both eyes was 1.0 determined by Snellen, intraocular pressure of 12 mmHg. Refractometry showed ROD + 1.50 diopters / +0.25 Dcyl (103 °), ROS +1.50 diopters / + 0.50 Dcyl (38 °). The biomicroscopy study showed the opalescence in the space of the vitreous body behind a transparent lens on both eyes. Fundus examination showed that both optic nerves were large and with a large central coloboma. It was observed as *a. hyaloidea persistens*, which comes from the optic disc, surrounded by primary vitreous and at the front end visible as opaque vitreous body behind the clear lens. B-scan confirmed the echogenic visible linear structure, medium to higher reflectivity, in the back of the vitreous body, which starts with the optic nerve head and extends towards the lens (*a. hyaloidea persistens*). In addition, fluorescein angiography was performed, which showed a slow and sustained filling of the narrow persistent hyaloid artery. Computerized perimetry showed enlargement of the blind spots on both sides. Optical coherence tomography of the optic nerve of both eyes showed a tubular structure on the optic nerve with hiporeflectivity interior. Conclusion: Persistent hyaloid artery must be considered as a possible etiologic factor for bleeding in the vitreous body, particularly in healthy young men. Its presence

**Adresa autora:** Marija Trenkić Božinović, Klinika za očne bolesti, Klinički centar Niš, Dr Zorana Đinđića 48, 18000 Niš, Srbija; *E-mail:* marija.trenkic@gmail.com  
Rad primljen: 3. 9. 2014. Rad prihvaćen: 7. 10. 2014. Elektronska verzija objavljena: 29.04.2015.

can warn us of possible complications during cataract surgery and other surgical procedures. Ultrasound provides essential information when making a diagnosis, in view to determine the presence of lesion, its provision and the involvement of the retina and optic disc head. The review should include the fluorescein angiography and optical coherence tomography.

**Keywords:** persistent hyaloid artery, coloboma, optic nerve head, OCT, ultrasound

#### UVOD

U toku embriogeneze hialoidna arterija se pojavljuje u trećoj nedelji gestacije, razvija se i doseže do sočiva u četvrtoj ili petoj nedelji, da bi formirala tunicu *vasculosu lentis* [1-3]. Uglavnom, još pre rođenja, se dešava potpuna atrofija ove arterije [4-6].

Perzistentna hialoidna arterija (PHA) je rezultat nepotpune regresije embrionskog hialoidnog vaskularnog sistema i uglavnom se vidi kao fibrotični ostatak arterije na disku vidnog živca. Često je jednostrana, mada može biti i bilateralna, i sporadična je [7]. Ova pojava može biti potpuno asimptomatska tokom celog života, ili sa komplikacijama, kao što su ambliopija, strabizam, katarakta, nistagmus ili intraokularno krvarenje, uglavnom u staklastom telu [8].

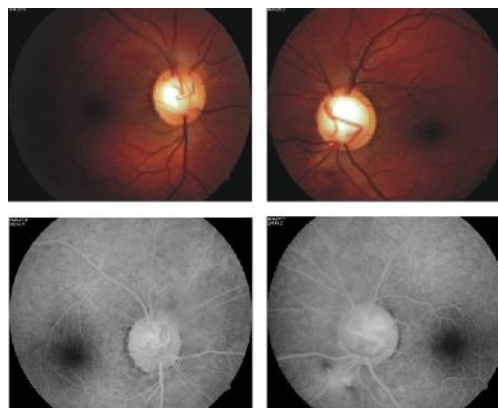
Veoma retko moguće je naći anatomske ostatke hialoidne arterije, koji se klinički manifestuju kao Mittendorfova mrlja ili Bergmeisterova papila [9]. Postojanje ove arterije sa aktivnim krvotokom je veoma retko. Postoji svega nekoliko saopštenja o krvarenjima u staklastom telu i trakcionim ablacijama retine povezanim sa perzistentnom hialoidnom arterijom [4, 10, 11]. Svega je 20 pacijenata sa perzistentnom hialoidnom arterijom prijavljeno u literaturi [12].

#### PACIJENT I METODE

Pacijent 25 godina starosti javio se oftalmologu zbog subjektivnih smetnji smanjenja vida. Pacijent nije imao anamnestičke podatke o prevremenom rođenju, kao ni očne bolesti u porodici. Vidna oštrina na oba oka bila je 1,0 određena po Snellenu, intraokularni pritisak 12mmHg. Refraktometrija je pokazala ROD +1,50Dsph / +0,25DCyl (103°), ROS +1,50Dsph / +0,50DCyl (38°).

Pregledom na biomikroskopu viđena je obostrana opalescencija u prostoru staklastog tela iza providnog sočiva. Pregled očnog dna pokazao je da su obe papile vidnog živca (PNO) velike i sa velikim centralnim kolobomom. Takođe je uočena *a. hyaloidea persistens*, koja polazi sa optičkog diska, okružena primarnim

vitreusom na prednjem kraju, vidljivim kao zamućenje staklastog tela iza sočiva (slika 1a i 1b).



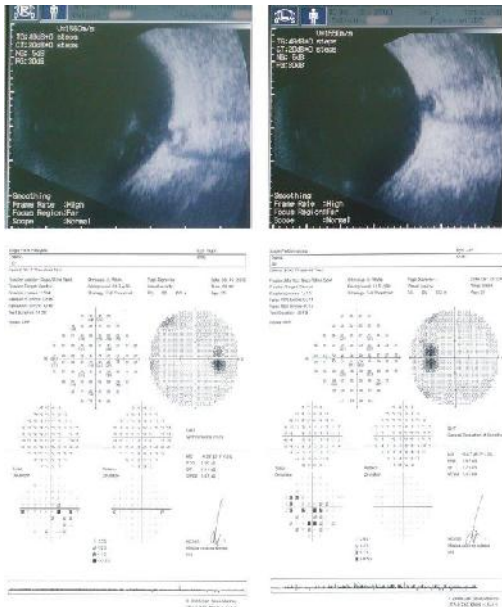
Slika 1. (s leva na desno): 1a – fotofundus desnog oka, 1b – fotofundus levog oka ( Visucam Lite Fundus Camera, Carl Zeiss Meditec AG, Jena, Germany), 1c – fluoresceinska angiografija desnog oka, 1d – fluoresceinska angiografija levog oka.

Urađena je ultrazvučna biomikroskopija; aksijalna dužina desnog oka Lax OD 23,82mm, aksijalna dužina levog oka Lax OS 23,68mm (Ultrasound A/B Scanner, UD-6000, Tomey Corp. USA). B-scan je potvrdio ehogeno vidljivu linearnu strukturu srednje do više reflektivnosti u zadnjem delu staklastog tela koja polazi sa papile vidnog živca i proteže se ka sočivu (*a. hyaloidea persistens*). Viđen je i veliki kolobom PNO. Retina je bila na mestu (slika 2a i 2b).

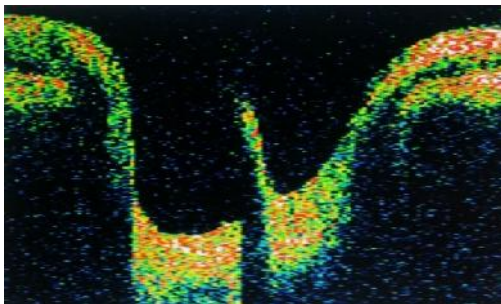
Dodatno je urađena fluoresceinska angiografija, koja je otkrila prohodnu i tanku hialoidnu arteriju sa usporenim i odloženim punjenjem (Visucam Lite Fundus Camera, Carl Zeiss Meditec AG, Jena, Germany) (slika 1c i 1d). Kompjuterizovana perimetrija je pokazala obostrano proširenje slepe mrlje (Humphrey Visual Field Analyzer, HFA, SAD; Threshold test C 30-2), (slika 2c i 2d).

Urađena je i optička koherentna tomografija (OCT) papile vidnog živca oba oka koja je pokazala obostrano papile velikog

dijametru i tubularnu strukturu na PNO sa hiporeflektivnom unutrašnjosti (Stratus TD-OCT, Carl Zeiss Meditec, Inc) (slika 3).



Slika 2. (s leva na desno): 2a – B scan desnog oka, 2b – B scan levog oka (B scan; Ultrasound A/B Scanner, UD-6000, Tomey Corp. USA), 2c – kompjuterizovano vidno polje desnog oka, 2d – kompjuterizovano vidno polje levog oka (Humphrey Visual Field Analyzer, HFA, SAD; Threshold test C 30-2).



Slika 3. OCT papile vidnog živca (Stratus TD-OCT, Carl Zeiss Meditec, Inc).

#### DISKUSIJA

Učestalost perzistentnog hialoidnog vaskularnog sistema je u 3% terminske dece i 95% prevremeno rođene. Perzistentna hialoidna arterija koja se proteže od optičkog diska do zadnje kapsule sočiva je jako retka, a naročito ako je funkcionalna [13].

Hialoidna arterija je grana oftalmične arterije, koja je grana unutrašnje karotidne

arterije. Proteže se od optičkog diska do sočiva kroz staklasto telo. Najuočljivija je u devetoj gestacionoj nedelji i sporo iščezava u sedmom mesecu. Atrofija krvnih sudova počinje u zadnjem regionu – *vasa hyaloidea propria* i progredira ka napred – *tunica vasculosa lentis*. Regresija hialoidne arterije ostavlja čistu centralnu zonu u staklastom telu, poznatu kao Cloquetov kanal [13]. Ponekad se regresija ove arterije ne odigra u potpunosti. To stanje se naziva perzistentna hialoidna arterija (PHA), koja može biti parcijalna ili kompletna. Prednji ostatak, lokalizovan na zadnoj kapsuli sočiva je poznat kao Mittendorfova mrlja. Ostatak na zadnjem polu, vezan za optički disk je poznat kao Bergmeisterova papila. Jako retko cela hialoidna arterija može biti prisutna od papile vidnog živca do zadnje kapsule sočiva. Može biti prolazna ili okludirana. U slučaju funkcionalne arterije, ona može snabdevati krvlju deo retine [13]. Ovo moramo imati u vidu pre planiranja ekscizije ovog krvnog suda.

Perzistentna *arteria hyaloidea* može dati razne okularne komplikacije, biti udružena sa strabizmom, kataraktom, ambliopiom, nistagmusom. Vidna oštrina na zahvaćenom oku je nepredvidiva [14–17]. *A. hyaloidea* može biti funkcionalna čak i u starijoj životnoj dobi, a da ne utiče na vidnu oštrinu [15]. Ova arterija, tj. njen ostatak može biti uzrok kako spontanijih, tako i traumatskih krvarenja u staklastom telu, naročito kod zdravih mladih ljudi [16–18]. Spontano krvarenje u staklastom telu se objašnjava rupturom hialoidnog suda uzrokovanom brzim pokretima očnih jabučica tokom sna [19]. Ovo krvarenje uglavnom ne zahteva lečenje, ali ukoliko se duže održava indikovana je vitrektomija. Pacijent mora biti upoznat sa mogućnošću ponovljenih krvarenja čak i u slučaju minimalnih okularnih trauma. Krvarenja se mogu javiti i kao rezultat trakcije na zadnjem delu hialoidne arterije u slučaju ablacije zadnjeg vitreusa. Angiografija može biti korisna u identifikaciji krvarenja iz hialoidnog sistema.

Nepotpuna regresija embrionalnog vitreusa sa PHA može uzrokovati ablaciju zadnjeg vitreusa oko optičkog diska, što može uzrokovati vitrealnu trakciju, kao i pojavu vitrealnih traka i makularne trakcije ili razvoj epimakularne membrane [12].

Perzistentna hialoidna arterija se smatra uzrokom trakcione ablacije retine oko vidnog živca sa zahvatanjem makule, kod nekih

pacijenata; opisane su i trakcione makulopatije bez ablacije retine kao posledica pojave traka staklastog tela za vidni živac i makulu, epiretinalne membrane preko zadnjeg pola sa nabiranjem u makuli i distorzijom retinalnih krvnih sudova [12].

U literaturi je opisan slučaj PHA kod 72-godišnjeg pacijenta sa kataraktom. Prilikom hidrodisekcije dogodila se neočekivana ruptura zadnje kapsule sočiva. Prvog postoperativnog dana pregled očnog dana pokazao je kombinovanu okluziju centralne retinalne arterije i vene. PAH je neuobičajen nalaz, ali njeno prisustvo može da nas upozori na moguće komplikacije tokom operacije katarakte [20].

U slučaju koji smo mi prezentovali, hialoidna arterija je počinjala od optičkog diska, dok je zadnja kapsula sočiva bila providna. Embriološki, može se objasniti kao abnormalnost u regresiji fetalne vaskulature. Iako bez komplikacija i ozbiljnijih smetnji u trenutku pregleda, pacijent zahteva redovno dalje praćenje da bi se utvrdili rani znaci pojave komplikacija, kao što su šatoraste, trakaste ili regmatogene retinalne ablacije ili krvarenja u staklastom telu.

#### ZAKLJUČAK

Perzistentna hialoidna arterija se mora smatrati mogućim etiološkim faktorom za krvarenja u staklastom telu, naročito kod zdravih, mladih ljudi. Njeno prisustvo može da nas upozori na moguće komplikacije tokom operacije katarakte i drugih hirurških intervencija.

Ultrazvuk obezbeđuje esencijalne informacije pri postavljanju dijagnoze, određuje prisustvo lezije, njeno pružanje i zahvaćenost retine i glave optičkog diska. U pregled bi trebalo uvrstiti i fluoresceinsku angiografiju i OCT.

#### LITERATURA

- Pieroni G, Russo M, Bolli V, Abbasciano V, Fabrizzi G. Ocular ultrasonography in pediatrics: persistence of hyperplastic primary vitreous. *Radiol Med* 2001; 101 (4): 270-4. [Article in Italian]
- Nissenkorn I, Kremer I, Ben-Sira I. Association of a persistent hyaloid artery and ROP. *Ophthalmology* 1988; 95 (4): 559-60.
- Taşkintuna I, Oz O, Teke MY, Koçak H, Firat E. Morning glory syndrome: association with moyamoya disease, midline cranial defects, central nervous system anomalies, and persistent hyaloid artery remnant. *Retina* 2003; 23 (3): 400-2.
- Goldberg MF. Persistent fetal vasculature (PFV): an integrated interpretation of signs and symptoms associated with persistent hyperplastic primary vitreous (PHPV). LIV Edward Jackson Memorial Lecture. *Am J Ophthalmol* 1997; 124 (5): 587-626.
- Eller AW, Jabbour NM, Hirose T, Schepens CL. Retinopathy of prematurity. The association of a persistent hyaloid artery. *Ophthalmology* 1987; 94 (4): 444-8.
- Yap EY, Buettner H. Traumatic rupture of a persistent hyaloid artery. *Am J Ophthalmol* 1992; 114 (2): 225-7.
- Borbolla-Pertierra AM, Martínez-Hernández CK, Juárez-Echenique JC. Bilateral persistent hyaloid artery. A case report. *Arch Soc Esp Oftalmol* 2014; 89 (6): 235-8. [Article in Spanish]
- Stěpánková J, Dotřelová D. Pars plana vitrectomy due to the intravitreal hemorrhage caused by persistent hyaloid artery in three children. *Cesk Slov Oftalmol* 2013; 69 (6): 243-7. [Article in Czech]
- Yang H, Wu Z. Color Doppler imaging of persistent hyperplastic primary vitreous. *Yan Ke Xue Bao* 1997; 13 (2): 56-8. [Article in Chinese]
- Tarun P Jain. Bilateral persistent hyperplastic primary vitreous. *Indian J Ophthalmol* 2009; 57(1): 53-54.
- Shastri BS. Persistent hyperplastic primary vitreous: congenital malformation of the eye. *Clin Experiment Ophthalmol* 2009; 37 (9): 884-90.
- Gandorfer A, Rohleder M, Charteris D, Kampik A, Luthert P. Ultrastructure of vitreomacular traction syndrome associated with persistent hyaloid artery. *Eye* 2005; 19 (3): 333-36.
- Sheth JU, Sharma A, Chakraborty S. Persistent hyaloid artery with an aberrant peripheral retinal attachment: A unique presentation. *Oman J Ophthalmol* 2013; 6 (1): 58-60.
- Gonçalves A, Cruysberg JR, Draaijer RW, Sellar PW, Aandekerck AL, Deutman AF. Vitreous haemorrhage and other ocular complications of a persistent hyaloid artery. *Doc Ophthalmol* 1996-1997; 92 (1): 55-9.
- Le Rouic JF, Castelli P, Chapard J, Salabert D, Rodallec Y. Persistence of a functional hyaloid artery in an adult. Apropos of a case. *J Fr Ophtalmol* 1999; 22 (1): 70-2. [Article in French]
- Chen TL, Yarnig SS. Vitreous hemorrhage from a persistent hyaloid artery. *Retina* 1993; 13 (2): 148-51.
- Onder F, Coşar CB, Gültan E, Kural G. Vitreous hemorrhage from the persistent hyaloid artery. *J AAPOS* 2000; 4 (3): 190-1.
- Cekiç O, Totan Y, Batman C. Traumatic vitreous hemorrhage from a persistent hyaloid artery. *J Pediatr Ophthalmol Strabismus* 2000; 37 (2): 117-8.
- Azrak C, Campos-Mollo E, Lledó-Riquelme M, Ardoy Ibanez F, Martínez Toldos JJ. Vitreous hemorrhage associated with persistent hyaloid artery. *Arch Soc Esp Oftalmol* 2011; 86: 331-4.
- Doménech-Aracil N, Montero-Hernández J, Gracia-García A, Cervera-Taulet E. Combined central retinal artery and vein occlusion secondary to cataract surgery in a patient with persistent hyaloid artery. *Arch Soc Esp Oftalmol* 2014; 89 (4): 161-4. [Article in Spanish]