

UDK 616.831-005.8
COBISS.SR-ID 214711308

ISSN 0350-2899, 40(2015) br. 1, p.32-35

ISHEMIJSKI CEREBRALNI INFARKT IZAZVAN KOMPLETNOM OPSTRUKCIJOM LEVE ARTERIJE CAROTIS INTERNE – PRIKAZ BOLESNIKA

ISHEMIC CEREBRAL STROKE IDUCED BY COMPLET OCCLUSION OF LEFT INTERNAL CAROTIDE – CASE REPORT

Nebojša Paunković (1), Emil Vlajić (2), Jane Paunković (1)

(1) POLIKLINIKA PAUNKOVIĆ, (2) NEUROLOŠKO ODELJENJE, ZDRAVSTVENI CENTAR ZAJEČAR

Sažetak: Prikazali smo slučaj jednog bolesnika koji je doživio akutnu opstrukciju leve a. carotis interne i posledični ishemični cerebralni infarkt. Pratile smo klinički tok bolesti, analizirali terapiju i oporavak bolesnika. Prikaz je dobro dokumentovan.

Ključne reči: opstrukcija a. carotis, ishemični infarkt, oporavak bolesnika.

Summary: We have presented a case of a patient who suffered from acute occlusion of the left internal carotid and consecutive ischemic cerebral stroke. We followed the clinical course of the disease, analysed the therapy and the patient's course of recovery. The case report is well supported by documents.

Key words: internal carotid artery occlusion, cerebral ischemic stroke, patient recovery

UVOD

Leva arterija carotis interna snabdeva veliki deo frontalnog i temporalnog lobusa leve hemisfere velikog mozga. Posle njene akutne okluzije nastaje niz promena. Leva hemisfera kontroliše govor, značajna je za logiku i matematiku [1–4], a manifestacija ishemije može biti i gubitak vida izazvan jakom svetlošću [5]. Prikazali smo jednog našeg bolesnika sa tipičnim kliničkim tokom.

PRIKAZ BOLESNIKA

Pacijent je N. P., star 66 godina, muškog pola, dešnjak, normalne telesne uhranjenosti (BMI 23), nepušač. Nekoliko dana je osećao prodromalne simptome – nestabilnost, bezvoljnost, trnjenje desne ruke. Više godina pre toga su se javljali slični simptomi, ali na 2–3 godine. Tegobe su shvaćene kao posledica tranzitornih ishemičnih centralnih događanja (vazospazmi).

Tog dana uputio se autom na put dug oko 1.000 km, neuobičajeno bezvoljan za ovu aktivnost, koju je inače rado obavljao. Dan ranije navratio je i do lekara i prijatelja, neuropsihijatra i tražio da ga pregleda. Klinički nalazi bili su normalni. Po jako velikoj vrućini sam je vozio, nije hteo da pije tečnost (da ne bi morao da staje i mokri uz put). Pravio je samo jednu pauzu od oko 30 min. Vozio je oko 12 sati i uveče stigao u Konstancu, Rumunija. Kada se ujutro

probudio osetio se neobično, nije znao da li mu se jede, da li mu se kupa u moru. Mogao je da hoda normalno, nije imao nikakve bolove. Stanje se postepeno pogoršavalo. Nije hteo da ide u zdravstvenu ustanovu, mada je imao jako dobro zdravstveno osiguranje. Predosećao je da možda ima tumor mozga i hteo je da što pre dođe u svoj grad da obavi dijagnostiku i, u slučaju da se obistini predosećanje, da se operiše u zemlji.

Stanje se pogoršavalo. Dok je supruga organizovala prevoz, prošlo je dva dana i prevezen je u grad u kome je živeo.

Odmah je urađena kompjuterska tomografija i pronađen je infarkt mozga. Primio je nekoliko boca infuzijom radi hidratacije.

Prvi dani bolesti

Bolest se pogoršavala. Dominirala je nominalna afazija i smetnje sa govorom. Mogao je da čuje i razume govor, da vidi, ali ne i da razume pisani tekst, nije umeo da se služi računarom. Nije umeo da sabere dva jednocifrena broja. Sve vreme mu je jako bleštalo pred levim okom kada je bilo jače svetlo, odnosno jaka svetlost je izazivala gubitak vida na tom oku. Ovo se održavalo oko godinu dana. Nije osećao potrebu za hranom, mogao je da razlikuje ukuse, ali nije znao kakvi će biti dok ne proba hranu. Posledica toga je bilo da je prvi mesec dana bolesti izgubio 8kg telesne mase. Izgubio je smisao za levo-desnu orijentaciju (umesto zaključavanja,

Adresa autora: Nebojša Paunković, Poliklinika PAUNKOVIĆ, Timočke bune 4, Zaječar

E-mail: poliklinika.paunkovic@gmail.com

Rad primljen: 29. 9. 2014. Rad prihvaćen: 28. 10. 2014. Elektronska verzija objavljena: 29.04.2015.

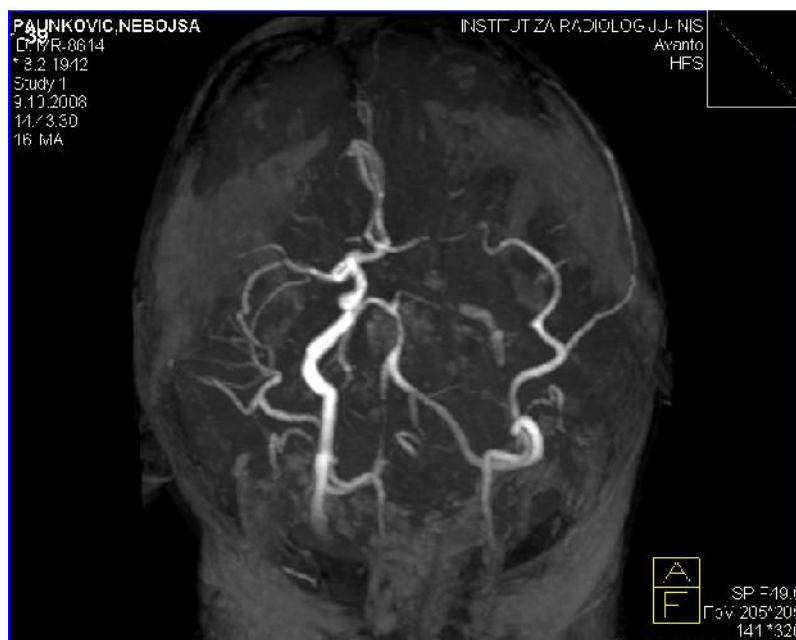www.tmg.org.rs

otključavao je vrata). Pokazivao je nespretnost, inače veoma manuelno spretnan, nije znao čemu služi pribor za jelo, počeo je da jede rukama. Spavao je po 17 sati.

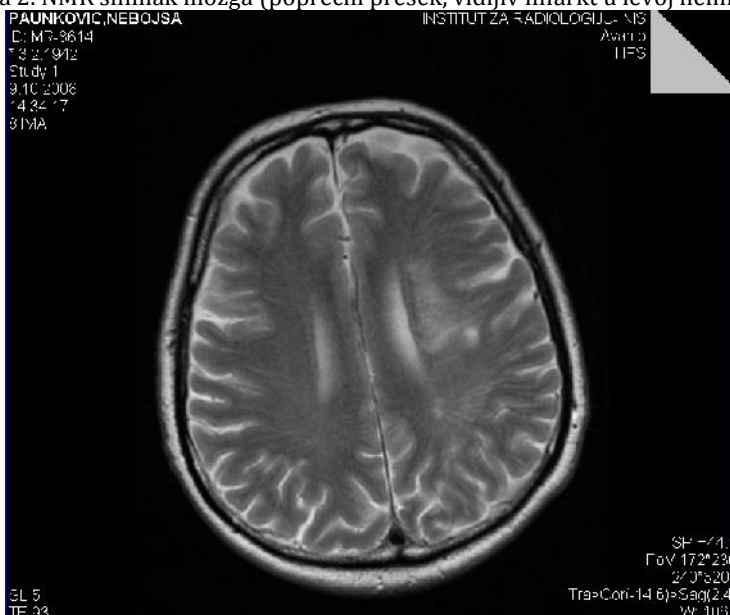Posle 10-ak dana od pojave prvih simptoma, stanje je počelo da se popravlja, sporo, ali konstantno. Prebačen je autom u KC Niš gde je 9. 10. 2008 urađena magnetna

rezonanca mozga i nađena je kompletna okluzija leve arterije carotis interne sa odgovarajućim konsekutivnim ishemičnim infarktom (slika 1 i 2). Nekoliko dana je zadržan na stacionarnom lečenju gde je uglavnom sprovedena rana logopedaska rehabilitacija. Prikazujemo i uzorak rukopisa tada zapisan (slika 3).

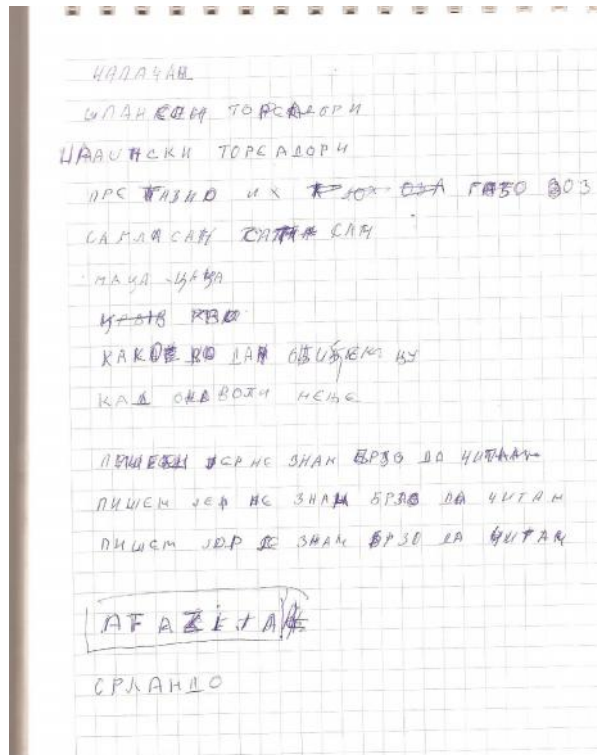
Slika 1. NMR snimak krvnih sudova glave (posteriorni snimak).



Slika 2. NMR snimak mozga (poprečni presek, vidljiv infarkt u levoj hemisferi).



Slika 3. Pokušaj bolesnika da piše (vežbanje pisanja) 10-ak dana posle insulta.



TERAPIJA

Sprovedena je medikamentna terapija: antiagregaciona (gastrorezistentni Aspirin od 100mg, Clopidogrel 7 mg), statini (atorvastatin, Sortis 20mg). Predloženu vaskularnu hiruršku terapiju pacijent je odbio.

U toku 1-2 meseca sprovedena je fizikalna i logopedska rehabilitacija sa velikim uspehom. Vežbe pokretanja ekstremiteta su započete praktično odmah, mada je pacijent imao utisak da mu nisu potrebne, dok je na logopedskoj rehabilitaciji insistirao jer je od početka poremećaje u govoru i izražavanju smatrao za najteže jer su mu ometali komunikaciju sa okolinom.

Oporavak

U toku dve godine oporavak je bio konstantan i još uvek traje. U početku je pacijent samo ležao; ustajao je samo do kupatila (tuširanje i obavljanje fizioloških potreba). Posle 20-ak dana počeo je da duže hoda. Osećao je kao da „gazi kroz vodu“. Ovo je trajalo više od godinu dana. Rezidualnih tegoba ima: povremeno se javlja nominalna afazija, naročito kada se probudi noću. Ponekad mu je „mutno u glavi“,

konfuzija, pogotovo kada je vreme oblačno i u početku dana. Još uvek ponekad pogrešno okreće ključ u bravi. Postepeno je počeo da bez pomoći kalkulatora sabira (a zatim da koristi i ostale računске radnje). Imao je utisak da je postao preosetljiv na telesne bolove: godinama je patio od lumbalnog sindroma, duodenalnog ulkusa, poslednje 2 godine od benigne hipertrofije prostate, ali je sva ta stanje izvrsno podnosio. Sada je gotovo godinu i po dana imao bolove u lumbalnom delu, ukočenost nikako nije mogla da sasvim prođe i pored fizikalne i medikamentne terapije. Prošla je tek posle nekoliko dana terapije pronisonom koji je bio ordiniran iz drugog razloga. Sasvim je izgubio smisao za humor. Poznavalac više stotina viceva i šala smetao je svojoj okolini što sada samo sluša, a ne učestvuje. U stvari, nije mogao da se seti nijednog vica. Uključio se u normalna društveni život (postao „onaj stari“ oko godinu dana od početka bolesti).

DISKUSIJA

Okluzija karotidne i vertebralnih arterija dovodi do ishemičkih cerebrovaskularnih incidenata svojom hemodinamikom

i emboligenim potencijalom, ili kombinacijom oba mehanizma [6]. Posebno treba istaći postojanje vrlo duge asimptomatske faze koja ima svoje karakteristične objektivne nalaze: oslabljen puls na arterijama gornjih ekstremiteta, snižen krvni pritisak na jednoj ruci, šum nad karotidnim i subklavijalnim arterijama [6].

I kod našeg bolesnika predistorija bolesti je trajala vrlo dugo, više od 20 godina. Verovatno da je uzrok bila kongenitalno sužena a. carotis, koja se postepeno sužavala, do potpune okluzije izazvane aterosklerotičnim plakom. Više puta u toku poslednjih 10–15 godina imao je prolazne smetnje: glavobolje sa jedne strane, bleštanje ispred oka, nemogućnost koncentracije. One bi obično sasvim nestajale posle kraćeg odmora ili sna. Sam pacijent, inače lekar, olako ih je shvatao i na njima nije mnogo insistirao. U toku pomenutog puta stanje se naglo pogoršalo, provocirano dehidracijom, vrućinom i umorom.

Terapija okluzije koronarne arterije zavisi od stanja u kome je, ali i od mogućnosti da se procedure primene. Rehidracija, odnosno hemodilucija znatno može da popravi cerebralnu hemodinamiku u ovom stanju [7]. Rehidracija može da se obavi kao prva pomoć u najbližoj zdravstvenoj ustanovi, koja je u prikazanom slučaju zanemarena. Brojne operativne procedure i zahvati na koronarnim arterijama [6] nisu u ovom slučaju bili primenjeni, mada su bili razmatrani. Medikamentna terapija (antiagregaciona, statini) [8] bila je provedena 4–5 godina i bila je obustavljena usled pojave „spontanog zaštitnog mehanizma” – naime, pacijent je dobio idiopatsku trombocitopeniju (ITP) što je imalo za posledicu smanjenje agregacije trombocita [9].

Prikazali smo slučaj jednog našeg bolesnika sa akutnim ishemičnim infarktom mozga. U stvari, svi autori su bili učesnici: jedan oboleli, njegova supruga i glavni lekar, neuropsihijatar. Imali smo retku priliku da

pratimo tok bolesti, od samog početka do današnjeg dana (više od pet godina). Imamo utisak da je konzervativan i ekspektativan stav u ovom slučaju bio opravdan, doveo je da skoro potpunog oporavka našeg pacijenta.

Autor ima jedan savet za buduće pacijente: veoma mnogo mu je od pomoći bio internet, odnosno pretraživači, npr. Google. On mu je puno pomogao da dođe do pravih odgovora kod nominalne afazije, pogotovu u toku profesionalnog rada.

Međutim, ono što je pratilo sva opisana stanja i teške probleme izazvane bolešću, bilo je osećanje da će sve biti dobro. Uvek je odgovarao da je danas za par procenata bolje nego juče. Taj optimizam traje još uvek.

LITERATURA

1. Easton J. D, Hauser L. S, Martin J.B. Cerebrovascular Diseases. In: Harrison Principles of Internal medicine. 14 edition, McGraw-Hill, 2325–2348.
2. Maksimović Ž. Periferna vaskularna bolest: etiologija, dijagnoza, profilaksa i lečenje. *Timočki medicinski glasnik* 2009; 34: 5–9.
3. Basso A, Burgio F, Caporali A. Acalculia, aphasia and spatial disorders in left and right-damaged patients. *Cortex* 2000; 32: 265–280.
4. Martory MD, Mayer E, Pregna AJ, Annini JM, Landis T, Khateb A. Pure global acalculia following a left subangular lesion. *Neurocase* 2003; 9: 319–328.
5. Kaiboriboon K, Piriyawat P, Selhorst JB. Light-induced amaurosis fugax. *Am. J. Ophthalmol.* 2001; 131: 674–676.
6. Radak Dj, Ilijevski N, Davidović L, Maksimović Ž, Cvetković S, Kostić D, Marković D. Oboljenja i lečenje karotidnih arterija. *Timočki medicinski glasnik* 2009; 34 (1): 20–25.
7. Yamauchi H, Fukuyama H, Ogawa M, Ouchi Y, Kimura. Hemodilution improves cerebral hemodynamics in internal carotid artery occlusion. *Stroke* 1993; 24: 1885–1890.
8. Despotović B, Gajin P, Ilijevski N, Tanasković S, Kolar J, Radak Dj. Savremeni koncept medikamentne terapije karotidne bolesti – uloga statina i antitrombocitnih lekova. *Medicinska istraživanja* 2008; 42: 11–16.
9. Paunković N, Paunković D, Žikić R. Prolazno povećanje koncentracije prostatičkog specifičnog antigena (PSA) u toku autoimune trombocitopenije – prikaz bolesnika. *Timočki medicinski glasnik* 2012; 37 (1): 46–48.