

UDK 616.14-005.6
616-006.6-07
COBISS.SR-ID 218193932

ISSN 0350-2899. - Vol. 40, br. 3 (2015), str. 166-170.

PAGET-SCHRÖETTER SINDROM KAO PRVI SIMPTOM MALIGNNE BOLESTI – PRIKAZ DVA PACIJENTA

PAGET-SCHRÖETTER SYNDROME AS THE FIRST SYMPTOM OF MALIGNANT DISEASE - REPORT OF TWO PATIENTS

Vladimir Davidović, Vladimir Veselinov

OPŠTA BOLNICA KIKINDA (GENERAL HOSPITAL KIKINDA)

Sažetak: Uvod: Tromboza vena gornjih ekstremiteta i ramena (*Upper Extremity Deep Venous Thrombosis*, UEDVT) se retko javlja i predstavlja 1–2% svih venskih tromboza. UEDVT je prvi put opisana od strane Sir Pageta (1875) i von Schröettera (1884), pa je i nazvana Paget-Schröetter sindrom. U literaturi se kao jedan od najčešćih uzroka UEDVT navodi malignitet. Cilj: Prikazati pacijente kod kojih je prvi simptom maligne bolesti bio UEDVT. Prikaz prvog pacijenta: Osoba ženskog pola, starosti 60 godina, sa naglo nastalim otokom i bolom leve ruke i ramena, nastalim dva dana pre prijema na hirurško odeljenje. Doppler-sonografski registrovane hiperehogene trombotične mase u veni supklaviji, aksilarnoj i brahijalnoj veni. U sklopu pretrage potencijalnog maligniteta urađena dopunska dijagnostika. Gastroskopijom uočena veća vegetantna promena korpusa želuca sa koje je uzeta biopsija. Patohistološki verifikovan adenokarcinom želuca. Prikaz drugog pacijenta: Osoba muškog pola, starosti 62 godine, sa naglo nastalim otokom i bolom leve ruke, ramena i supraklavikularne jame, nastalim tri dana pre prijema na hirurško odeljenje. Doppler-sonografski verifikovana tromboza unutrašnje jugularne vene i potključne vene. U sklopu pretrage potencijalnog maligniteta urađena dopunska dijagnostika. Ultrazvučnim pregledom abdomena i male karlice uočena uvećana prostata. Vrednost PSA signifikantno uvećana. Transperinealno urađena biopsija prostate. Patohistološki verifikovan invazivni adenokarcinom prostate. Zaključak: Kod pacijenata sa DVT, naročito ako se radi o UEDVT, uvek treba razmišljati i o potencijalnom paraneoplastičkom sindromu, te uraditi i dopunske dijagnostičke metode u tom pravcu. Ovo patološko stanje često predstavlja prvi simptom maligne bolesti.

Ključne reči: flebotromboza, tromboza vena gornjih ekstremiteta, Paget-Schröetter sindrom, paraneoplastični sindrom, maligna bolest.

Summary: Introduction: Deep venous thrombosis of the upper extremity (UEDVT) is rare and represents 1-2% of all deep venous thrombosis (DVT). UEDVT was first described by Sir Paget (1875) and von Schröetter (1884), and was named Paget-Schröetter syndrome. Malignancy is one of the most common causes of UEDVT cited in literature. Objective: To review patients with UEDVT as the first symptom of malignant disease. Report of the first patient: A 60 year old female presented to our hospital (Surgery Department) with left upper limb swelling and pain appearing two days before hospital admission. Doppler-sonography registered a hyperechogenic thrombotic mass in the left subclavian, axillary and brachial vein. Because of suspected malignancy, additional diagnostic methods were performed. Gastroscopy showed a large tumour localised in the gastric corpus, and a biopsy was taken. Histopathological examination verified a gastric adenocarcinoma. Report of the second patient: A 62 year old man presented to our hospital (Surgery Department) with upper limb swelling and pain appeared three days before hospital admission. Doppler-sonography registered a thrombotic mass in the left internal jugular and subclavian vein. Because of suspected malignancy, additional diagnostic methods were performed. Abdominal et pelvic ultrasound examination showed an enlarged prostate. PSA was significantly increased. Transperineal prostate biopsy was done and the histopathological examination verified an invasive adenocarcinoma of the prostate. Conclusion: In patients with DVT, especially in the case of UEDVT, one should always suspect a potential paraneoplastic syndrome and do additional diagnostic methods to screen for it. This pathological condition is often the first symptom of malignant disease.

Adresa autora: Vladimir Davidović, Petefi Šandora 8/11, 23300 Kikinda, Srbija.

E-mail: davidovicvladimir@yahoo.com

Rad primljen: 20. 3. 2015. Rad prihvaćen: 29. 4. 2015. Elektronska verzija objavljena: 14. 10. 2015.

www.tmg.org.rs

Key words: phlebothrombosis, upper extremity deep vein thrombosis, Paget-Schrötter syndrome, paraneoplastic syndrome, malignant disease

UVOD

Flebotromboza označava prisustvo tromba u dubokim venama (Deep Venous Thrombosis, DVT). Tromboza vena gornjih ekstremiteta i ramena (*Upper Extremity Deep Venous Thrombosis*, UEDVT) se retko javlja i predstavlja 1-2% svih venskih tromboza [1]. Incidencija UEDVT je najčešća u veni subklaviji (18-67%), zatim u aksilarnoj (5-25%) i brahijalnoj veni (4-11%), sa predilekcijom na levoj strani [2]. UEDVT je prvi put opisana od strane Sir Pageta (1875) i von Schröttera (1884), pa je i nazvana Paget-Schrötter sindrom. Obično se javlja nakon preteranog fizičkog opterećenja (*effort thrombosis*), a takođe je mogu izazvati i drugi činioci: kompresija aksilarne vene, sindrom gornje aperture toraksa, centralni venski kateter, teške infekcije, imobilizacija, hirurške intervencije ili trauma ruke, odnosno ramena, primarna hiperkoagulabilna stanja, tumori ili drugi ekspanzivni procesi [1, 3]. U literaturi se kao jedan od najčešćih uzroka UEDVT navodi malignitet (15-25%), u pojedinim studijama čak i do 65% [1, 4, 5]. U kliničkoj slici postoji jednostrani otok ruke, bol i poremećaj funkcije,

mada su opisani i asimptomatski slučajevi [1]. Najčešće i najozbiljnije komplikacije UEDVT su plućna embolija i posttrombotski sindrom [6].

U ovom radu prikazaćemo pacijente kod kojih je prvi simptom maligne bolesti bila UEDVT.

PRIKAZ PRVOG PACIJENTA

Prvi pacijent je osoba ženskog pola, starosti 60 godina, sa naglo nastalim otokom i bolom leve ruke i ramena, nastalim dva dana pre prijema na hirurško odeljenje. Anamnestički bez podataka o traumi i bez drugih tegoba. Leči povišen krvni pritisak, u terapiji koristi amlodipin 5mg dnevno. Pušač. U kliničkoj slici je postojao otok čitave leve ruke, bolna pokretljivost i naglašen površni venski crtež (sekundarni varikoziteti) dominantno ramena i nadlaktice. Doppler-sonografski registrovane hiperehogene trombotične mase u veni subklaviji, aksilarnoj i brahijalnoj veni. U laboratorijskim analizama registrovane anemija, leukocitoza, trombocitoza, povišene vrednosti sedimentacije i CRP-a, kao i CEA. Ostale vrednosti u fiziološkim granicama (tabela 1).

Tabela 1. Vrednosti laboratorijskih parametara kod pacijentkinje starosti 60 godina sa UEDVT.
Table 1. Laboratory parameters in 60 year old female patient with UEDVT

Test	Rezultat	Opseg normale	Jedinica mere
Leukociti	13,1	4,0-10,0	10 ⁹ /uL
Eritrociti	3,8	4,1-5,1	10 ¹² /uL
Hemoglobin	75	120-160	g/L
Hematokrit	26	37-47	%
Trombociti	490	140-400	10 ⁹ /L
Glukoza	5,65	4,10-6,40	mmol/L
Urea	3,5	2,5-7,2	mmol/L
Kreatinin	46	50-98	mmol/L
Bilirubin (ukupni)	3,2	3,4-20,5	umol/L
AST (GOT)	9	5-34	IU/L
ALT (GPT)	17	0-31	IU/L
Kalijum	3,7	3,5-5,1	mmol/L
Natrijum	146	136-145	mmol/L
Hloridi	109	98-107	mmol/L
LDH	209	125-220	IU/L
CRP	36,8	< 5	mg/L
Sedimentacija	42	2-12	mm/h
CEA	13,10	0,00-4,30	ng/mL
CA 19-9	<0,60	0,00-39,00	U/mL

Pacijentkinja je na odeljenju lečena kontinuiranom heparinskom infuzijom i transfuzijom deplazmatisanih eritrocita. U sklopu pretrage potencijalnog maligniteta urađeni rendgenogram pluća na kome su plućna urađena uredne transparentije, difuzno pojačanog bronhovaskularnog crteža; ultrazvučnim pregledom abdomena uočene su tri hiperehogene nodularne promene (veličine 10mm, 15mm i 15mm) u desnom lobusu jetre, koje po ehoskopskim karakteristikama u prvom redu odgovaraju hemangiomima i multipli polipi žučne kese, veličine do 3mm; gastroskopija je pokazala veću vegetantnu promenu korpusa želuca, suspektno na neo proces sa koje je uzeta biopsija. Patohistološki je verifikovan dobro diferentovan (G1), intestinalni tip adenokarcinoma želuca.

Pacijentkinja je potom operisana, urađena je totalna gastrektomija sa kreiranjem ezofageo-jejunalne anastomoze, omentektomija i D2 limfadenektomija. Odstranjeno tkivo poslato je na patohistološku analizu. Konačna patohistološka dijagnoza: *Adenocarcinoma ventriculi invasivum. Lymphadenitis chronica reactiva cum sinus histiocytosis* (pT2, pN0, pMX). Postoperativno je prevedena na per oralnu antikoagulantnu terapiju uz redovno kontrolisanje INR-a. Pacijentkinja je potom upućena na onkološki konzilijum.

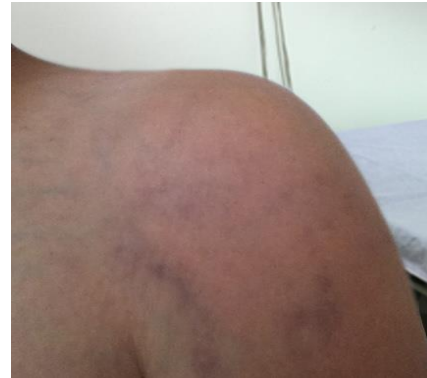PRIKAZ DRUGOG PACIJENTA

Pacijent je osoba muškog pola, starosti 62 godine, sa naglo nastalim otokom i bolom leve ruke, nastalim tri dana pre prijema na hirurško odeljenje. Anamnestički bez podataka o traumama, bez drugih tegoba i bez komorbideta. Lična, porodična i socio-epidemiološka anamneza bez osobenosti. U kliničkoj slici je postojao otok leve ruke, dominantno ramena i supraklavikularne jame, bolna pokretljivost i naglašen površni venski crtež (sekundarni varikoziteti) navedene regije (slika1).

Doppler-sonografski verifikovana tromboza vene jugularis, interne i vene subklavije, sa posledičnom trombozom cefalične vene čitavom dužinom. U laboratorijskim vrednostima registrovane blaga anemija i lako povišena vrednost sedimentacije i CRP-a; ostale vrednosti u fiziološkim granicama. Vrednost PSA signifikantno uvećana (tabela 2).

Slika 1. Otok levog ramena sa naglašenim sekundarnim varikozitetima kod pacijenta starog 62 godine sa UEDVT.

Fig. 1. Left shoulder oedema with a pronounced secondary varices in 62 year old male patient with UEDVT



Pacijent je na odeljenju lečen niskomolekularnim heparinom (LMWH). U sklopu pretrage potencijalnog maligniteta urađeni su: rendgenogram pluća, na kome je uočena stara, sanirana serijska fraktura V-IX rebra desno, plućni parenhim bez vidljivih svežih infiltrativnih zasenjenja; CT grudnog koša, nativno i sa intravenskim kontrastom, na kome je opisana tromboza leve potključne i unutrašnje jugularne vene, bez vidljivih ekspanzivnih promena u projekciji gornje aperture toraksa, niti medijastinalno na načinjenim skenovima; ultrazvučni pregled abdomena i male karlice, kojim je uočena uvećana, prominentna prostata, dimenzija 56mm x 53mm, neravnih-viloznih kontura ka lumenu bešike. Zbog ultrazvučnog nalaza i vrednosti PSA, transperinealno urađena biopsija prostate i uzeto 5 isečaka. Patohistološki verifikovan invazivni adenokarcinom prostate (Gleason score: primarni grade 3, sekundarni grade 3, zbir 6). Pacijent je potom upućen na onkološki konzilijum.

DISKUSIJA

Pod pojmom flebotromboza obično se podrazumeva tromboza dubokih vena donjih ekstremiteta (distalna lokalizacija, popliteo-kruralna i proksimalna lokalizacija, ilijako-femoralna), mada proces može biti lokalizovan i u drugim dubokim venama. Tromboza dubokih vena gornjih ekstremiteta (*v. brachialis, v. axillaris, v. subclavia*) se retko javlja i predstavlja svega 1–2% svih DVT [1]. Razlozi za to mogu biti: manji zalisci u venama gornjih ekstremiteta;

ležećim pacijentima dominantno miruju donji ekstremiteti dok gornje pokreću i dalje; manji je hidrostatski pritisak u rukama i dokazano je povećana fibrinolitička aktivnost endotela krvnih sudova ruku u poređenju sa nogama [2]. Epidemiološke studije ukazuju da incidencija UEDVT iznosi oko 3 na 100 000 stanovnika u opštoj populaciji [7]. Međutim, ovaj broj je manji od realnog, imajući u vidu da je značajan broj UEDVT asimptomatski, naročito kod pacijenata sa ponavljanom kanilacijom centralne vene [2].

U kliničkoj slici postoji nelagodnost ruke, otok, bol, cijanoza i proširene venske kolaterale [2]. Glavne potkožne vene (*v. cephalica*, *v. basilica*) u početku su dilatirane, a potom nastaje distenzija svih vena i venula koje se ne prazne ni prilikom elevacije ruke [1]. U dijagnostici se najčešće koriste doppler i kompresivna ultrasonografija (slika 2). Referentni standard je kontrastna venografija. Mogu se koristiti i kontrastna MRI (gadolinijum) i CT-venografija [8].

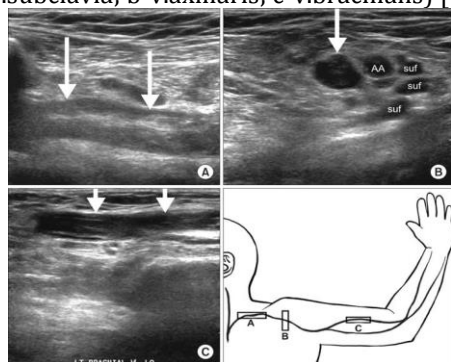
Tabela 2. Vrednosti laboratorijskih parametara kod pacijena starog 62 godine sa UEDVT.

Table 2. Laboratory parameters in 62 year old male patient with UEDVT

Test	Rezultat	Opseg normale	Jedinica mere
Leukociti	4,7	4,0-10,0	10 ⁹ /uL
Eritrociti	3,5	4,5-5,9	10 ¹² /uL
Hemoglobin	128	140-180	g/L
Hematokrit	35	42-52	%
Trombociti	242	140-400	10 ⁹ /L
Glukoza	5,06	4,10-6,40	mmol/L
Urea	4,7	3,0-9,2	mmol/L
Kreatinin	63	64-111	mmol/L
Bilirubin (ukupni)	17,4	3,4-20,5	umol/L
AST (GOT)	33	5-34	IU/L
ALT (GPT)	18	0-40	IU/L
Kalijum	4,5	3,5-5,1	mmol/L
Natrijum	136	136-145	mmol/L
Hloridi	105	98-107	mmol/L
LDH	185	125-220	IU/L
Alkalna fosfataza	61	40-129	IU/L
CRP	7,3	< 5	mg/L
Sedimentacija	15	2-12	mm/h
CEA	3,99	0,00-4,30	ng/mL
CA 19-9	<0,60	0,00-39,00	U/mL
PSA	182,60	0,00-4,00	ng/mL

Slika 2. Ultrasonografski prikaz UEDVT (a - *v. subclavia*; b - *v. axillaris*; c - *v. brachialis*) [9].

Fig. 2. Ultrasonographic image of UEDVT (a-*v. subclavia*; b-*v. axillaris*; c-*v. brachialis*) [9]



Ben Salah i sardnici su sproveli retrospektivnu studiju na populaciji od 318 pacijenata lečenih na odeljenju interne medicine u periodu 1996-2010. g. sa dijagnostikovanom DVT. Rezultati ove studije su pokazali da je najčešća lokalizacija DVT na donjim ekstremitetima (87%), dok je 16,35% imalo DVT na drugim mestima: gornji ekstremiteti (19 pacijenata; 5,97%), vena kava (16 pacijenata; 5,03%), cerebralne vene (10 pacijenata; 3,14%), portna vena (10 pacijenata; 3,14%) i hepatične vene (3 pacijenta; 0,94%). Kod 274 (86,1%) pacijenta identifikovan je faktor rizika za nastanak DVT. Kod 63,5% uzrok je bila trombofilija, dok je kod 7,2% uzrok bila neoplazija. Kod najvećeg broja pacijenata sa

UEDVT pronađen je antifosfolipidni sindrom [10].

Schleyer i saradnici su publikovali rezultate svoje deskriptivne studije u kojoj su se bavili etiološkim faktorima za nastanak UEDVT. Kao glavne faktore rizika, oni navode postojanje centralnog venskog katetera (44%), malignitet (20%) i prethodni venski tromboembolizam (16%). Najčešća lokalizacija tromboze je bila u veni jugularis interni (38%), potom brahijalnoj (25%) i aksilarnoj veni (21%). Kao poseban podatak oni navode visoku stopu intrahospitalnog mortaliteta zbog UEDVT (10%) [4].

Delluc i saradnici su proučavali pojavu rekurentnog venskog tromboembolizma (RVTE) nakon prestanka uzimanja antikoagulantne terapije kod pacijenata obolelih od karcinoma, koji su imali UEDVT zbog centralnog venskog katetera. Rezultati ove studije su pokazali da je RVTE statistički značajno viši u grupi pacijenata sa karcinomom u aktivnoj fazi, za razliku od pacijenata kod kojih je karcinom u fazi remisije [11].

Chung i saradnici su u svojoj studiji analizirali kliničku sliku i faktore rizika za nastanak UEDVT kod pacijenata kod kojih je dijagnostikovano ovo stanje u periodu 1999–2012. g. U kliničkoj slici je dominantan simptom bio otok ruke (96,7%), dok je kao najčešći faktor rizika identifikovan malignitet (65,5%, $p=0,024$) [5].

Joffe i Goldhaber, kao faktore rizika za nastanak UEDVT, navode centralni venski kateter, pejsmejker elektrode i malignitet (najčešće karcinom pluća i limfomi) [3]. Klitfod i saradnici su u preglednom članku analizirali 27 publikacija objavljenih od januara do oktobra 2012. g. (PubMed/Medline baza podataka). Malignitet i terapijske intervencije su opisani kao glavni faktori rizika. Rekurentna DVT, plućna embolija i posttrombotski sindrom su glavne komplikacije nakon UEDVT [12]. Serra i saradnici su sprovedi retrospektivnu studiju i opisali 13 pacijenata kod kojih je UEDVT bila prvi simptom karcinoma dojke [13].

U tretmanu UEDVT se mogu koristiti antikoagulantna terapija, kateterom usmerena tromboliza, hirurška dekompresija, perkutna transluminalna angioplastika kombinovana sa stentingom. Ne postoji jedinstveni stav koji je tretman najbolji, mada se najčešće kao terapija prvog izbora koristi antikoagulantna terapija u trajanju 3–6 meseci [12].

ZAKLJUČAK

Tromboza dubokih vena (DVT) se uvek mora pravovremeno dijagnostikovati i adekvatno lečiti zbog komplikacija koje mogu biti fatalne poput plućne embolije ili funkcionalno onesposobljavajuće, kod posttrombotskog sindroma.

Kod pacijenata sa DVT, naročito ako se radi o UEDVT, uvek treba razmišljati i o potencijalnom paraneoplastičkom sindromu, te uraditi i dopunske dijagnostičke metode u tom pravcu. Ovo patološko stanje često predstavlja prvi simptom maligne bolesti.

LITERATURA

1. Maksimović Ž, urednik. Osnovi vaskularne hirurgije i angiologije. Beograd, Medicinski fakultet: CIBID; 2004.
2. Engelberger R, Kucher N. Management of deep vein thrombosis of the upper extremity. *Circulation*. 2002; 106: 1874–180.
3. Saseedharan S, Bhargava S. Upper extremity deep vein thrombosis. *Int J Crit Illn Inj Sci*. 2012; 2(1): 21–6.
4. Schleyer AM, Jarman KM, Calver P, Cuschieri J, Robinson E, Goss JR. Upper extremity deep vein thrombosis in hospitalized patients: a descriptive study. *J Hosp Med*. 2014; 9(1): 48–53.
5. Chung AS, Luk WH, Lo AX, Lo CF. Duplex sonography for detection of deep vein thrombosis of upper extremities: a 13-year experience. *Hong Kong Med J*. In press 2015.
6. Prandoni P, Bernardi E, Marchiori A, Lensing AW, Prins MH, Villalta S, et al. The long-term clinical course of acute deep vein thrombosis of the arm: Prospective cohort study. *BMJ*. 2004; 329: 484–5.
7. Joffe HV, Kucher N, Tapson VF, Goldhaber SZ. Deep Vein Thrombosis (DVT) FREE Steering Committee. Upper-extremity deep vein thrombosis: A prospective registry of 592 patients. *Circulation*. 2004; 110: 1605–11.
8. Desjardins B, Rybicki FJ, Kim HS, Fan CM, Flamm SD, Gerhard-Herman MD, et al. ACR Appropriateness Criteria® Suspected upper extremity deep vein thrombosis. *J Am Coll Radiol*. 2012; 9(9): 613–9.
9. Cho JK, Han JH, Park SW, Kim KS. Deep vein thrombosis after spine operation in prone position with subclavian venous catheterization: a case report. *Korean J Anesthesiol*. 2014; 67(1): 61–5.
10. Ben Salah R, Frikha F, Kaddour N, Saidi N, Snoussi M, Marzouk S, et al. Risk factor for deep venous thrombosis in internal medicine: A retrospective study of 318 cases. *Ann Cardiol Angiol*. 2014; 63(1): 11–6.
11. Delluc A, Le Gal G, Scarvelis D, Carrier M. Outcome of central venous catheter associated upper extremity deep vein thrombosis in cancer patients. *Thromb Res*. 2015; 135(2): 298–302.
12. Klitfod L, Broholm R, Baekgaard N. Deep venous thrombosis of the upper extremity. A review. *Int Angiol*. 2013; 32(5): 447–52.
13. Serra R, Compagna R, Grande R, Perri P, Buffone G, Gasbarro V, et al. Upper extremity vein thrombosis: an alert symptom of breast cancer in elderly patients. Experience on personal casuistry and review of the literature. *BMC Surg*. 2013; 13 Suppl 2: S39.

Rad je osvojio nagradu Naučnog odbora XXXIV Timočkih medicinskih dana u kategoriji „radovi mladih autora“ za najbolji prikaz slučaja