

UDK 617.55-006-07
COBISS.SR-ID 221167884

ISSN 0350-2899. - God. 40, br. 4 (2015), str. 270-275.

DIFERENCIJALNO DIJAGNOSTIČKA PROBLEMATIKA ABDOMINALNIH TUMORA – PRIKAZ SLUČAJA*

DIFFERENTIAL DIAGNOSTICS OF ABDOMINAL TUMOURS – CASE REPORT

Marko Jović, Ljubiša Narodović, Marija Kero, Milomir Marinković

ODELJENJE OPŠTE HIRIRGIJE SA DEČJOM HIRURGIJOM, ZC ZAJEČAR, RASADNIČKA BB

**Rad sa 7. Konkursa za najbolji stručni ili naučno-istraživački rad iz oblasti medicine i stomatologije za mlade lekare članove SLD*

Sažetak: Uvod: Samo fizičke metode pregleda u vidu inspekcije, palpacije, perkusije i auskultacije nisu dovoljne za rano otkrivanje tumora abdomena, već je neophodna i primena savremenih radioloških metoda. Ovaj rad prikazuje pacijenta sa abdominalnim tumorom i objašnjava problem u diferenciranju porekla tumora i pored savremenih dijagnostičkih procedura. Prikaz slučaja: Osoba ženskog pola, starosti 60 godina, upućena je na odeljenje hirurgije zbog nadutosti stomaka, oslabljenog apetita i povremene gorušice. Tokom pregleda u abdomenu se uočava palpabilna tumefakcija veličine oko 15x15cm, jasno ograničena, čvrste konzistencije, subjektivno lake pokretljivosti u trbuhu. Abdomen iznad ravni grudnog koša, palpatorno tvrd, bolno neosetljiv. Nakon laboratorijskog ispitivanja koje je pokazalo porast leukocita (WBC 14,4) i značajan pad hemoglobina (hgb 67) i eritrocita (2,14), uz mirne tumorske markere CA 19-9 8,00; CEA 2,11, pacijentkinja je podvrgnuta ultrazvučnom ispitivanju gde je potvrđeno prisustvo heterogene, najvećim delom hipoeogene mase u abdomenu. S obzirom na to da ovom metodom nije bilo moguće diferenciranje porekla tumora, pacijentkinja je upućena na CT abdomena gde se potvrđuje prisustvo heterodenzne mekotkivne formacije u ventralnom delu trbuha, od visine bubrega do u malu karlicu, i postavlja se sumnja da je tumor genitalnog porekla zbog čega se pacijentkinja upućuje ginekologu. Ni ginekološkim pregledom nije bilo moguće utvrditi poreklo tumora pa se pristupilo izradi tumorskog markera CA-125 ne bi li se dokazalo eventualno poreklo tumora od genitalnih organa, tj. ovarijuma. Po nalazu imunohemije nivo CA-125 je 149 što je skoro četiri puta veće od normalnog nalaza. Nakon konsultacije anesteziologa zakazana je hirurška intervencija. Pacijentkinja je operisana u opštoj endotrahealnoj anesteziji, gde se eksploracijom trbuha konstatuje da je tumorska promena ovarijalnog porekla. *Ex tempore* patohistološki nalaz ukazuje na benignu promenu. Ovarijum sa pripadajućim tumorom odstranjen je u celosti. Pacijentkinja se uspešno oporavlja na odeljenju hirurgije uz adekvatnu terapiju i negu. Definitivnim histopatološkim nalazom utvrđeno je postojanje karcinoma jajnika. Zaključak: Uprkos savremenim dijagnostičkim metodama (rendgenska snimanja, ultrazvučni pregledi i CT) poreklo tumora je otkriveno hirurškom intervencijom. Pored edukacije stanovništva za što ranije javljanje svom lekaru pri pojavi prvih simptoma i znakova bolesti, neophodno je usavršavanje postojećih i otkrivanje novih metoda pregleda uz čiju pomoć ćemo lakše odlučiti da li pacijenta tretirati medikamentnom, radiološkom ili hemioterapijom, ili se, pak, treba odlučiti za operativne postupke.

Ključne reči: abdominalni tumori, ovarijum, dijagnostičke metode.

Summery: Only physical methods of examination in the form of inspection, palpation, percussion and auscultation are not sufficient for the early detection of tumours of the abdomen, and it is necessary to apply contemporary imaging techniques. This paper presents a patient with abdominal tumour and explains the problem in differentiating the origin of the tumour despite modern diagnostic procedures. Case report: A female person, aging 60, was sent to the Department of Surgery for the bloated stomach, poor appetite and occasional heartburn. During the examination of the abdomen, the doctor observed a palpable flank mass measuring about 15x15cm, clearly circumscribed, of firm consistency and subjective light mobility in the abdomen; the abdomen above the chest level, hard palpation, insensitive to pain. After the laboratory testing which showed an increase in leukocytes (WBC 14.4) and a significant decrease in hemoglobin (HGB 67) and erythrocytes (2.14), with calm tumour markers CA19-98.00, CEA 2.11, the

Adresa autora: Marko Jović, Odeljenje opšte hirurgije, ZC Zaječar, Rasadnička bb, 19000 Zaječar Srbija.
E-mail: jomrvica@yahoo.com

Rad primljen: 1. 4. 2015. Rad prihvaćen: 6. 12. 2015. Elektronska verzija objavljena: 29. 2. 2016.

www.tmg.org.rs

patient was subjected to ultrasonic testing whereby the presence of heterogeneous, predominantly hypoechoic mass in the abdomen was confirmed. Considering that with this method it was not possible to differentiate the origin of the tumour, the patient was sent to the CT of the abdomen whereby the presence of heterodensity soft-tissue formation in the ventral abdomen from the height of kidneys to small pelvis was confirmed and it raised the suspicion of genital origin of the tumour which was why the patient was referred to a gynaecologist. The gynaecological examination did not determine the origin of the tumour and then we searched for the level of tumour marker CA-125 in order to prove the possible genital origin of tumour, namely the ovary. According to the findings of immunohistochemistry, the level of CA-125 was 149, which was almost four times higher than normal findings. After consultations with the anaesthesiologist, a surgical intervention was scheduled. The patient was operated under general endotracheal anaesthesia, where the exploration of the abdomen found that the tumour was of ovarian origin. Ex tempore histopathologic findings indicated a benign change. The ovary with the associated tumour was removed completely. The patient was successfully recovering at the Department of Surgery with adequate treatment and care. Definitive histopathological findings confirmed the existence of ovarian cancer. **Conclusion:** In spite of modern diagnostic methods (X-rays, ultrasound and CT examinations), the origin of the tumour was discovered with surgical intervention. In addition to educating the population for early reporting to the doctor at the first signs and symptoms of a disease, it is necessary to improve the existing and discover new methods of examination by means of which we will easily decide whether a patient will be treated with medications, radiological therapy or chemotherapy or they should opt for surgical procedures.

Key words: abdominal tumours, ovary, diagnostic methods

UVOD

Patologija povezana sa palpabilnim masama abdomena je obimna. Koristan je fizikalni pregled abdomena, gde je moguće otkriti lipome, hematome, uvećane limfne čvorove, kile ili intraabdominalne mase, uključujući neoplazme i promene trbušne aorte. Procena pulsabilnosti abdominalne mase je takođe od koristi [1].

Palpabilna abdominalna masa može predstavljati širok spektar ginekološke i neginekološke etiologije. Adneksalne tumorske mase mogu biti benigne ili maligne. Početna detekcija i procena jedne adneksalne mase zahteva visok indeks sumnje, temeljno uzimanje anamnestičkih podataka, detaljnu istoriju bolesti i fizički pregled sa posebnom pažnjom na suptilne znake. Odgovarajuće laboratorijske i radiografske pretrage su obavezne. Cilj evaluacije je da se napravi razlika između benignih promena i karcinoma jajnika. Najčešći simptomi koje su prijavile žene obolele od raka jajnika su: neprijatnost u predelu male karlice ili bol u stomaku, povećana veličina stomaka, nadimanje, urinarna hitnost (urgentno mokrenje) ili inkontinencija, vaginalno krvarenje, gubitak apetita, teškoće pri jelu i gubitak težine. Ovi simptomi su nejasni, prisutni mesecima u do 93 odsto pacijenata sa rakom jajnika. Bilo koji od ovih simptoma, koji se javljaju svakodnevno više od dve nedelje, ili

neuspeh na odgovarajuću terapiju, zahtevaju dalju procenu [2].

Rak jajnika je vodeći uzrok smrti ginekološkog maligniteta. To je peti vodeći uzrok smrti od raka kod žena u Sjedinjenim Američkim Državama, 15 280 smrtnih slučajeva u 2007. godini. Rizik od raka jajnika se povećava postepeno sa godinama starosti, a najveći rizik se javlja posle menopauze.

Dijagnoza se postavlja dobro uzetom anamnezom, kliničkim pregledom, ginekološkim pregledom i ultrazvučnim pregledom abdomena i male karlice. U dijagnostici se koriste kompjuterska tomografija (CT), određivanje tumorskih markera, a prema mogućnostima i magnetna rezonanca (NMR). Radiografija abdomena i fluoroskopija igraju ograničenu ulogu u dijagnostici i obradi palpabilne trbušne mase [1].

Samo fizičke metode pregleda, u vidu inspekcije, palpacije, perkusije i auskultacije, nisu dovoljne za rano otkrivanje tumora abdomena, već je neophodna i primena savremenih radioloških metoda. Ovaj rad prikazuje pacijenta sa abdominalnim tumorom i objašnjava problem u diferenciranju porekla tumora i pored savremenih dijagnostičkih procedura.

PRIKAZ SLUČAJA

Osoba ženskog pola, starosti 60 godina, upućena je od strane Službe hitne medicinske

pomoći (SHMP) na odeljenje hirurgije. Iz anamneze: navodi da ima osećaj nadutosti stomaka, oslabljen apetit i povremene gorušice. Negira izostanak stolice, kao i mučnine, gađenje i nagon na povraćanje. Subjektivno se oseća dobro. Status na prijemu: svesna, orijentisana u prostoru, prema sebi i drugim licnostima, afebrilna, eupnoična, kardiopulmonalno kompenzovana.

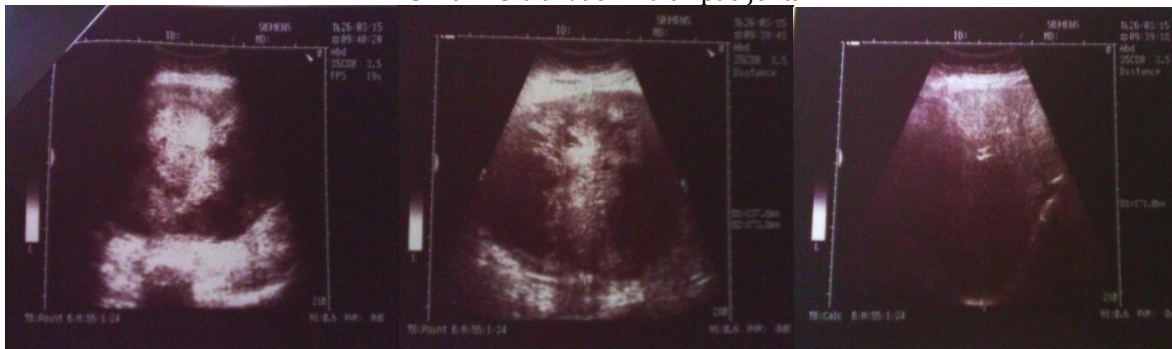Pri kliničkom pregledu: abdomen iznad ravni grudnog koša, palpatorno tvrd, bolno neosetljiv na površnu i duboku palpaciju. U abdomenu palpabilna tumefakcija veličine oko 15x15cm, jasno ograničena, čvrste konzistencije, subjektivno lake pokretljivosti u truhu. Jetra i slezina se ne palpaju. Renalna sukusija negativna obostrano. Pacijentkinja ciljano anamnestički negira tegobe po sistemima. U ličnoj anamnezi navodi da je dugogodišnji

psihijatrijski bolesnik koji se redovno kontroliše i uzima terapiju.

Nakon pregleda pacijent je podvrgnut laboratorijskom, ultrazvučnom i radiološkom ispitivanju. Laboratorijske analize: hemoglobin 67g/L, leukociti $14,4 \times 10^9/L$, limfociti 18%, granulociti 78,3%, eritrociti $2,14 \times 10^{12}/L$, trombociti $694 \times 10^9/L$, ALP 177IU/L, ALT 48IU/L, AST 41IU/L, holesterol 6,7mmol/L, gama GT 124IU/L. Imunohemijski CA 19-9 8,00; CEA 2,11 – u granicama normale.

Ultrazvučnim pregledom utvrđeno je da je jetra blago uvećana, k-k promera 171mm, bez fokalnih lezija. U regiji pankreasa prisutna heterogena, najvećim delom hipoehogena, delimično i nekrotična Tu promena okvirnih dimenzija 173x137mm. Slezina, žučna kesa i bubrezi urednog ehonalaza (slika 1).

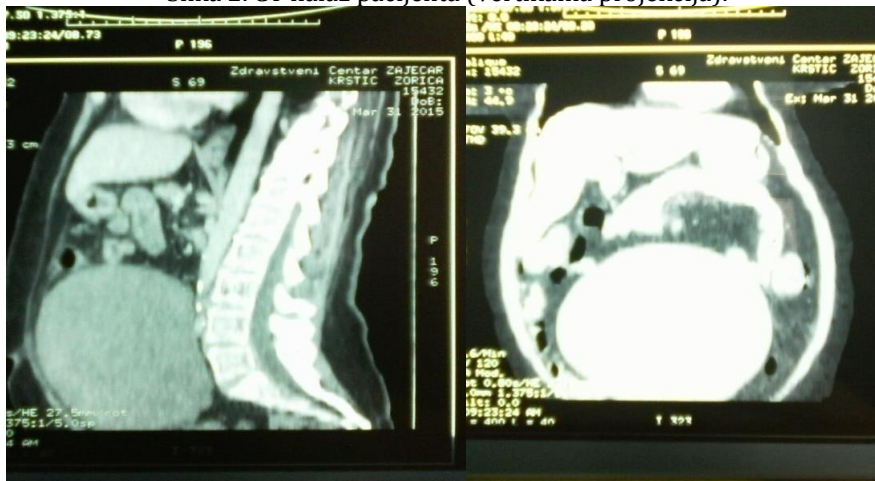Slika 1. Ultrazvučni nalaz pacijenta.



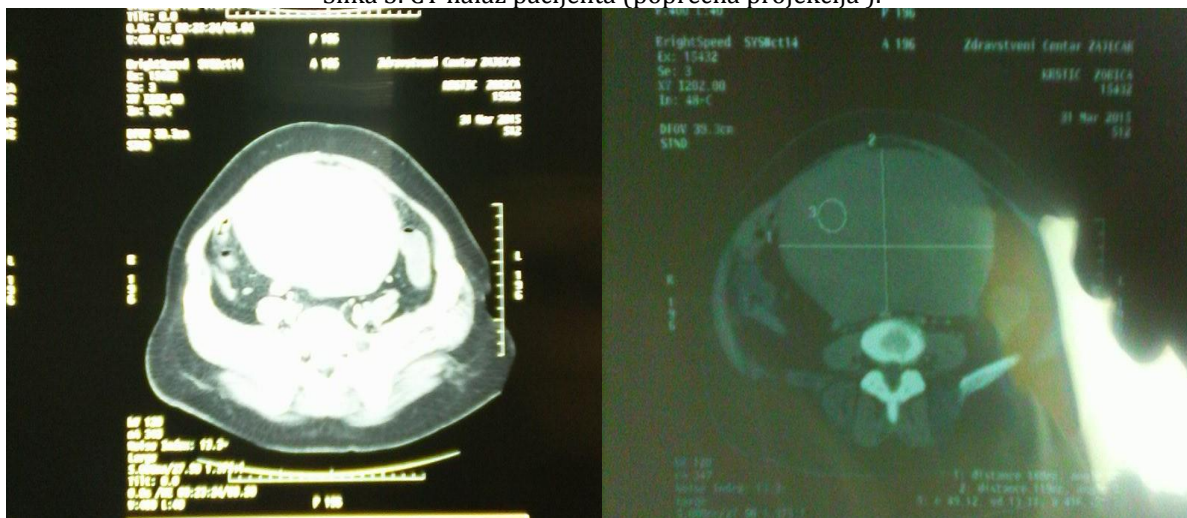
Ultrazvučnim pregledom nije bilo moguće difrencirati poreklo tumora, pa je pacijentkinja poslata na CT abdomena gde je potvrđeno da se u ventralnom delu truha, od

visine bubrega, do u malu karlicu, spušta heterodenzna mekotkivna formacija, jasno ograničena, koja potiskuje vijuge creva i promera je oko 180x119x168mm (slike 2 i 3).

Slika 2. CT nalaz pacijenta (vertikalna projekcija).



Slika 3. CT nalaz pacijenta (poprečna projekcija).



Difencijalno dijagnostički, zbog sumnje da je tumor genitalnog porekla, pacijentkinja je upućena ginekologu. Ginekolog je ukazao da su spoljašnje genitalije urednog nalaza, uterus ultrazvučnih (UZ) dimenzija 31x47x48mm, endometrijum debljine 6mm. Adnexa se ne prezentuje adekvatno. U trbuhu je prisutna solidna formacija, veličine 184x126mm, koja je odvojena od uterusa, ali ne isključuje mogućnost subseroznog mioma ili tumora ovarijuma.

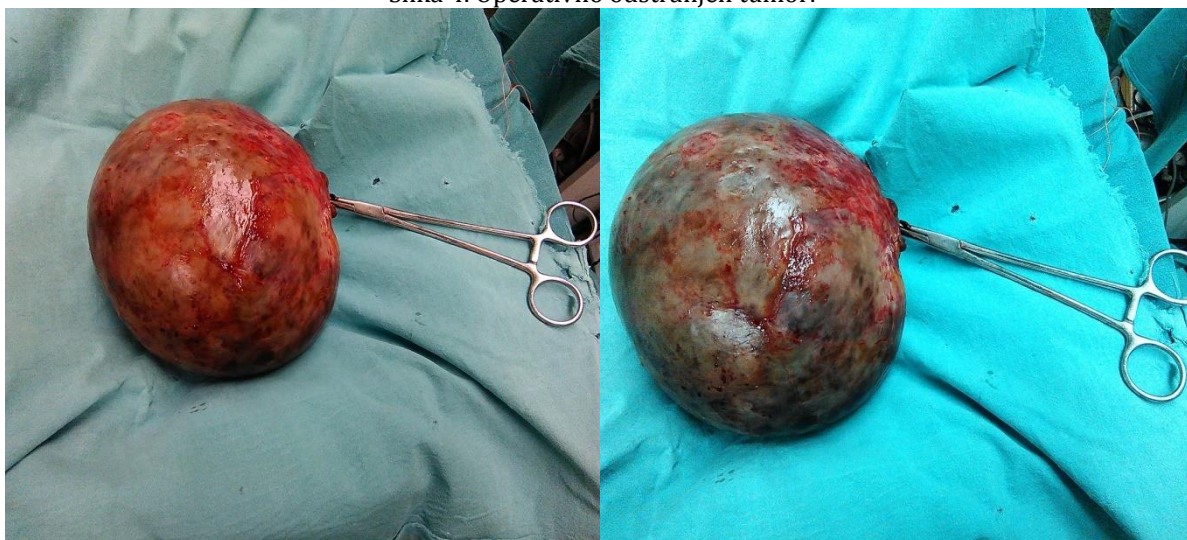Po mišljenju ginekologa urađen je tumorski marker CA-125 čiji je nivo 149, što je skoro četiri puta veće od normalnog nalaza.

Nakon završene dijagnostike, uz adekvatno objašnjenje novootkrivenog

zdravstvenog stanja, pacijent daje pristanak i potpisuje saglasnost za operaciju. Pristupilo se preoperativnoj pripremi pacijenta. Obavljene su konsultacije specijalista: interniste, psihijatra i anesteziologa: nema kontraindikacija za operaciju.

Pacijentkinja je operisana u opštoj endotrahealnoj anesteziji, gde se eksploracijom trbuha konstatuje da je tumorska promena ovarijalnog porekla. *Ex tempore* patohistološki nalaz ukazuje na benignu promenu. Ovarijum sa pripadajućim tumorom odstranjen je u celosti (slika 4).

Slika 4. Operativno odstranjen tumor.



Operativni i postoperativni tok protiču uredno. Na odeljenju hirurgije, nakon adekvatne terapije i nege, pacijent se subjektivno bolje oseća. Definitivnim histopatološkim nalazom potvrđeno je postojanje nediferentovanog karcinoma jajnika.

DISKUSIJA

Pored gore navedenih prednosti u prikazanom slučaju i detaljne dijagnostike, poreklo tumora se otkriva hirurškom intervencijom na operacionom stolu. Navedene metode daju orijentacioni položaj i propagaciju tumorskih promena, ali ne i organ porekla, infiltraciju drugih organa kod malignih procesa.

Američki radiolozi su u istraživanju 2014. godine zaključili da su ultrazvuk (UZ) i kompjuterizovana tomografija (CT) odlične metode za isključivanje porekla „opipljive“ abdominalne mase, sa visokom osetljivošću i specifičnom vrednošću >95%. U toj studiji, 16–38% pacijenata upućenih na sumnju postojanja abdominalne mase, zahtevao je potkrepljujući imaging. U drugim studijama, kod 56,7% (30 od 53) do 68,3% (69 od 101) pacijenata imaging je potvrdio sumnju na patološki proces. Potvrda prisustva abdominalne mase treba da bude prvi korak, ako je nalaz pri fizikalnom pregledu dvosmislen. Dijagnostika se nastavlja snimanjem, UZ i CT, pri čemu se obično pokazuje organ od koga masa nastaje. U SAD tačnost određivanja organa porekla je 88–91% ultrazvukom, dok je CT 93%. Ultrazvučna dijagnoza je ograničena prisustvom gasa u crevima ili gojaznim habitusom. Kao što se očekivalo, pokušaji da se predvidi dijagnoza patoloških masa na osnovu nalaza imaginga su manje uspešni. U nekoliko američkih studija nalazi UZ su tačno potvrdili patološku dijagnozu u 77–81% slučajeva, a CT nalaz u 88% slučajeva [1].

Levine je u studiji koja je obuhvatila 104 adneksa 52 žene, prosečne starosti 79 godina (opseg 64–96), koje su bile podvrgnute autopsiji i umrle od uzroka ginekološkog karcinoma ili intraperitonealnog malignoma koji nije ginekološkog porekla, registrovao i objavio podatak da je pri ultrazvučnom pregledu: 56% (29/52) žena imalo adneksalne lezije, cista je otkrivena u 54% (28/52), a čvrstih lezija kod 12% (6/52). Najmanje jedna adneksalna cista sa najvećim prečnikom: 2–10mm, >10mm, >20mm, >30mm i >40mm, pronađena je u: 33% (17/52), 21% (11/52), 12% (6/52), 8% (4/52) i 4%

(2/52) žena. Najveća izmerena lezija je 65mm u prečniku. Adneксе su uklonjene, stavljene u sterilni fiziološki rastvor, 4% rastvor formaldehida i poslate na histološki pregled. Patolog je detektovao 36 intracisti na jajnicima (26 cisti, tri cistično degenerisana korpus albicansa, pet jednostavnih cisti, jedan ozbiljan cistadenom). Registrovano je i 19 ekstracisti na jajnicima (sve jednostavne ciste prema patologu), pet čvrstih intraovarijalnih lezija (dva fibroma, jedan cistadenofibrom, jedan Brenner tumor i jedan slučaj distrofične kalcifikacije) i jedan benigni ekstraovarijalni fibrom. Pored toga, patolog je detektovao jedan 20mm MASIVNI *corpus albicans*, osam ekstraovarijalnih jednostavnih cisti 1–8mm, i 77 intraovarijalnih veličine 1–4mm. Zaključeno je da su male (≤ 5 mm), benigne adneksalne ciste i mali, benigni, solidni tumori toliko česti kod žena u postmenopauzi da se njihovo prisustvo može smatrati normalnim [3].

Williams je kompjuterizovanom tomografijom ispitivao grupu od 101 pacijenta, sa opipljivom ili sumnjom na abdominalnu masu nepoznatog porekla i našao abnormalnosti kod 69 pacijenata sa opipljivom masom, i kod 32 bez opipljivih lezija. Samo je jedan nalaz bio lažno pozitivan. Tako visoka pozitivna i negativna prediktivna vrednost (99% i 97%) ukazuje na vrednost CT u utvrđivanju prisustva ili odsustva lezije, tj. abdominalne mase. CT je u 64 od 69 pacijenata pravilno identifikovao odgovorni organ ili strukturu porekla lezije (93%), a verovatnu prirodu predložio za 61 pacijenta (88%) [4].

U studiji u kojoj je NMR pregledano 87 pacijenata sa neodređenim adneksalnim masama na 95 pregleda ultrazvukom, gde su recenzenti utvrđivali poreklo mase, njen sadržaj, karakteristike tkiva i povoljnost u odnosu na malignitet, a rezultati upoređeni sa histopatološkim nalazima nakon hirurške intervencije, zaključeno je da su osetljivost i specifičnost NMR izuzetne.

Osetljivost magnetne rezonance za identifikovanje maligniteta (n je 5) je 100%, a specifičnost za povoljnost prognoze (n 90) je bio 94%. Korelacija između viđenog nalaza NMR i konačne dijagnoze za utvrđivanje porekla ($\kappa=0,93$), sa sadržajem tkiva ($\kappa=0,98$), i karakteristikama tkiva ($\kappa=0,91$) abdominalne mase je vrlo visoka. Sonografija ima slabu korelaciju sa konačnom dijagnozom o poreklu ($\kappa=0,19$) i sadržajem tkiva ($\kappa=0,33$). Zaključeno

je da su osetljivost i specifičnost NMR standard za postavljanje dijagnoze abdominalne mase, kao i za odluku o načinu lečenja i prognozu [5].

Indeks maligniteta (PMI) određuje se na osnovu serumskog antigena 125. Određivanje vrednosti Ca 125 i PMI služe za razlikovanje benignih promena u karlici od karcinoma jajnika. Osetljivost, specifičnost, pozitivna i negativna prediktivna vrednost PMI služi za procenu razlikovanja benignih tumorskih masa u karlici od karcinoma jajnika. U jednoj studiji posmatrano je 778 žena sa dijagnozom benigne mase u karlici, 251 je imala karcinom jajnika i 56 je imalo dijagnozu druge vrste karcinoma. Osetljivost i specifičnost za karcinom jajnika prema benignim promenama $PMI \geq 200$ bili su 92 i 82%. Zaključeno je da je opasnost od maligniteta, ako je $PMI \geq 200$, pouzdan alat za identifikovanje pacijenata sa karcinomom jajnika i dobar pokazatelj za dalje ispitivanje preoperativnih pacijentkinja [6].

ZAKLJUČAK

Uprkos savremenim dijagnostičkim metodama (rendgenska snimanja, ultrazvučni pregledi i CT), poreklo tumora je otkriveno hirurškom intervencijom. Pored edukacije stanovništva za što ranije javljanje svom lekaru

pri pojavi prvih simptoma i znakova bolesti, neophodno je usavršavanje postojećih i otkrivanje novih metoda pregleda uz čiju pomoć ćemo lakše odlučiti da li pacijenta tretirati medikamentnom, radiološkom ili hemioterapijom, ili se, pak, treba odlučiti za operativne postupke.

LITERATURA

1. American College of Radiology. ACR Appropriate ness Criteria®: Clinically Suspected Adnexal Mass. Available at: <https://acsearch.acr.org/docs/69466/Narrative/>. Accessed August 20, 2014.
2. Givens V, Mitchell G, Harraway-Smith C, Reddy A, Maness D.L. Diagnosis and Management of Adnexal Masses. *Am Fam Physician*. 2009; 80 (8): 815–820.
3. Levine D, Brown D.L, Andreotti R.F, Benacerraf B, Benson C.B, Brewster WR, et al. Management of asymptomatic ovarian and other adnexal cysts imaged at US: Society of Radiologists in Ultrasound Consensus Conference Statement. *Radiology*. 2010; 256 (3): 943–54.
4. Williams M.P, Scott I.H.K, Dixon A.K. Computed tomography in 101 patients with a palpable abdominal mass. *Clinical Radiology* 1984; 35 (4): 293–296.
5. Adusumilli S., Hussain H.K, Caoili E.M, Weadock W.J, Murray J.P, Johnson T.D, Chen Q, Benoit Desjardins B. MRI of Sonographically Indeterminate Adnexal Masses. *American Journal of Roentgenology* 2006; 187: 732–740.
6. Stephanie The MBBS, FRANZCOG, DDU, COGU. *Ultrasound Imaging of Gynaecologic Organs. Pelvic Floor Ultrasound* 2015, pp. 87–107.