

UDK 616.381-006.6
COBISS.SR-ID 222033676

ISSN 0350-2899. - God. 41, br. 1 (2016), str. 36-40.

RETROPERITONEALNI LIPOSARKOM – PRIKAZ PACIJENTA

RETROPERITONEAL LIPOSARCOMA: CASE REPORT

Vladimir Davidović, Vladimir Veselinov, Branislava Davidović

OPŠTA BOLNICA KIKINDA/ GENERAL HOSPITAL KIKINDA

Sažetak: Uvod: Liposarkom je maligni tumor porekla masnog tkiva. To je redak tumor, sa incidencijom 2–3 na milion stanovnika. Svega 20% sarkoma mekih tkiva je lokalizovano retroperitonealno, a liposarkom čini svega 15% ove lokalizacije. Češće se javlja kod muškaraca (1,43:1), najčešće između 40–70 godina. Uzrok nastanka nije poznat, mada pojedini autori ističu značaj traume. Karakteriše ga spor rast, pa je rana dijagnoza teška zbog odsustva simptomatologije. Najčešće metastazira u jetri i plućima. Petogodišnje preživljavanje iznosi 56–100% i zavisi dominantno od histološkog podtipa. Prikaz pacijenta: Muškarac, 57 godina, poslednja 2 meseca bolovi u truhu, povremena nadutost, neredovna stolica, slabiji apetit i gubitak na telesnoj težini oko 5kg. Poslednjih desetak dana febrilan. Leči hipertenziju unazad 5 godina. Pre 30 godina imao povredu trbuha i grudnog koša u saobraćajnoj nesreći. Palpatorno prisutna bolna tumefakcija u levom hemiabdmenu. Laboratorijske vrednosti – anemija, trombocitoza, povišena sedimentacije i C-reaktivni protein. Rendgenogram pluća i ehoskopski pregled trbuha uredni. Kolonoskopija – edematozna sluznica sigmoidnog kolona, mestimično hipertrofična, sa pseudopolipima, bez tumorskih promena. CT abdomena – tečna kolekcija u predelu sigmoidnog kolona sa zadebljalim zidom descendentnog i sigmoidnog kolona. Eksplorativna laparotomija – tumor koji zahvata peritoneum, kolon od lienalne fleksure do ulaska u malu karlicu, retroperitoneum i omentum. Uzeti iseći peritoneuma, apendices epiploike i omentuma. Konačna histopatološka dijagnoza: Dobro diferentovan liposarkom. Pacijent upućen na onkološki konzilijum koji je indikovao monohemioterapiju sa doksorubicinom u 4 ciklusa. Nakon isprimane hemioterapije, urađeni MRI abdomena i male karlice i indikovano operativno lečenje. Zaključak: Retroperitonealni liposarkom je redak tumor koji se najčešće dijagnostikuje u odmakloj fazi zbog odsustva rane i specifične simptomatologije. Za konačnu dijagnozu neophodna je biopsija i histopatološki pregled. U cilju adekvatne dijagnostike i lečenja, neophodan je multidisciplinarni pristup u koji moraju biti uključeni hirur, radiolog, gastroenterolog, kardiolog, patolog, onkolog i anesteziolog.

Ključne reči: liposarkom, retroperitoneum, multidisciplinarni pristup.

Summary: Introduction: Liposarcoma is a malignancy of adipose tissue, a rare tumour with an incidence of 2-3/10⁶. Only 20% of soft-tissue-sarcomas are localized retroperitoneally, and liposarcoma accounts for 15% of them. It occurs more frequently in men (1.43:1), aging 40-70. The cause is unknown, though some emphasize trauma. It is characterized by slow growth, thus making early diagnosis difficult (absence of symptoms). Most often it metastasizes to the liver and lungs. The five-year survival ranges from 56-100% and depends primarily on histological subtype. Case report: 57 years old male, for 2 months with symptoms of abdominal pain, occasional bloating, irregular bowel movements, decreased appetite and loss of body weight of about 5 kg; developed fever 10 days earlier. He had a history of hypertension and abdominal trauma in a car accident 30 years earlier. A painful flank mass in the left hemiabdomen was palpated. Lab findings: anaemia, thrombocytosis, increased sedimentation rate and elevated C-reactive protein. Chest X-ray and abdominal ultrasound were normal. Colonoscopy showed oedematous mucosa of the sigmoid colon, partly hypertrophic with pseudopolyps, with no tumour changes. Abdominal CT showed thickened wall of the descending and sigmoid colon with a liquid collection in the area of the latter. Exploratory laparotomy showed a tumour involving the peritoneum, from the lineal flexure of the colon to the entrance into the small pelvis, retroperitoneum and omentum. Samples of peritoneum, omentum and epiploical appendices were taken. The histopathological diagnosis was a well-differentiated liposarcoma. The patient was referred to the Oncology Consilium which indicated neoadjuvant doxorubicine in IV cycles. Following the chemotherapy, the MRI of the abdomen

Adresa autora: Vladimir Davidović, Petefi Šandora 8/11, 23300 Kikinda, Srbija.

E-mail: davidovicvladimir@yahoo.com

Rad primljen: 29.11. 2015. Rad prihvaćen: 22. 12. 2015. Elektronska verzija objavljena: 28. 3. 2016.

www.tmg.org.rs

and small pelvis was made and surgical treatment indicated. Conclusion: Retroperitoneal liposarcoma is a rare tumour mostly diagnosed at an advanced stage due to the absence of early and specific symptoms. Final diagnosis requires biopsy and pathohystology. In order to ensure adequate diagnosis and treatment a multidisciplinary approach is required of a surgeon, radiologist, gastroenterologist, cardiologist, pathologist, oncologist and anaesthesiologist.

Key words: liposarcoma, retroperitoneum, multidisciplinary approach

UVOD

Sarkomi predstavljaju heterogenu grupu tumora koji uglavnom nastaju od ćelija embrionalnog mezoderma. Većinu čine sarkomi mekih tkiva (Soft Tissue Sarcomas – STS), ređe sarkomi kostiju (osteosarkom, hondrosarkom i retki koštani tumori poput hordoma, angiosarkoma i lejomiosarkoma kosti) i Juingov sarkom (Ewing's sarcoma) – periferni primitivni neuroektodermalni tumor koji može biti lokalizovan na kostima ili u mekim tkivima [1]. STS čine 0,7–1% svih malignih tumora u adultnoj populaciji [2]. STS obuhvataju preko 50 histoloških podtipova, od kojih su, kod odraslih, najčešći maligni fibrozni histiocitom (28%), liposarkom (15%), lejomiosarkom (12%), sinovijalni sarkom (10%) i maligni tumor omotača perifernog nerva (6%) [1].

Liposarkom je maligni tumor porekla masnog tkiva. To je redak tumor, sa incidencijom od 2–3 na 1.000.000 stanovnika [3]. Svega 20% sarkoma mekih tkiva je lokalizovano retroperitonealno, a liposarkom čini svega 15% ove lokalizacije [4, 5]. Češće se javlja kod muškaraca (1,43 : 1), najčešće između 40–70 godina [6]. Uzrok nastanka nije poznat, mada pojedini autori ističu značaj traume. Karakteriše ga spor rast, pa je rana dijagnoza teška zbog odsustva simptomatologije [3]. Najčešće metastazira u jetri i plućima [1]. Lečenje je multidisciplinarno (hirurgija, radioterapija i hemioterapija), mada kompletna hirurška resekcija predstavlja najefikasniji tretman i metodu izbora [1, 7]. Petogodišnje preživljavanje iznosi 56–100% i zavisi dominantno od histološkog podtipa (dobro diferentovan, nediferentovan, miksoidni, pleomorfni i liposarkom okruglih ćelija). Dobro diferentovani i miksoidni tip imaju dobru prognozu, retko metastaziraju, dok nediferentovani, pleomorfni i liposarkom okruglih ćelija recidiviraju i veoma brzo daju metastaze [1, 8].

PRIKAZ PACIJENTA

Osoba muškog pola, starosti 57 godina, primljena je na hirurško odeljenje zbog bolova u trbuhu, povišene telesne temperature,

neredovne stolice i otežanog crevnog pražnjenja, nadutosti trbuha, slabijeg apetita i gubitka na telesnoj težini od oko 5kg. Tegobe prisutne poslednja 2 meseca. Od komorbiditeta prisutna hipertenzija, koja je korigovana lekovima (ramipril 5mg i amlodipin 5mg dnevno). Pre 30 godina imao povredu trbuha i grudnog koša u saobraćajnoj nesreći. Alergičan na penicilin. Pri pregledu se palpira bolna tumefakcija u levom hemiabdomenu. U laboratorijskim vrednostima na prijemu registrovane anemija, trombocitoza, povišene vrednosti sedimentacije i C-reaktivnog proteina (tabela 1).

Rendgenogram pluća i ehoskopski pregled trbuha uredni. Kolonoskopski uočena edematozna sluznica sigmoidnog kolona, mestimično hipertrofična sa pseudopolipima, bez tumorskih promena. Na CT-u abdomena descendenti kolon u proksimalnoj trećini debljeg zida, dok je u distalne dve trećine, kao i sigmoidni deo kolona značajno cirkularno zadebljalog, edematoznog zida, nedefinisanih haustracija. Vidi se nepravilno zadebljanje peritoneuma, uz prednji trbušni zid, levo, uz nemogućnost jasne delineacije crevnih vijuga, dela sigme, od zadebljanja prednjeg trbušnog zida (ima se utisak adherencije na načinjenim skenovima) i uz povišen denzitet mezenterijalnog masnog tkiva u levom hemiabdomenu i maloj kalici, i grube trakaste infiltrate. m. iliacus levo lošije definisanih kontura u odnosu na kontralateralni. Suspektna laminarna količina tečnosti oko sigmoidnog kolona. Manja laminarna količina tečnosti parakolično i subsplenično (slika 1).

Eksplorativnom laparotomijom uočen tumor koji zahvata peritoneum, kolon od lienalne fleksure do ulaska u malu karlicu, retroperitoneum i omentum. Uzeti iseći peritoneuma, apendices epiploike i omentuma. Histopatološkim pregledom u fragmentima masnog tkiva prisutne tumorske ćelije tipa lipoblasta, okruglastih i ovalnih ćelija, centralno postavljenih hiperhromnih, nejednakih jedara, sa svetlom vakuolizovanom citoplazmom (označeno crnom strelicom na slici 2B); prisutne ćelije tipa „pečatnog prstena” i masne ćelije sitno

granulirane citoplazme izgleda ćelija mrkog masnog tkiva (slika 2). Konačna histopatološka

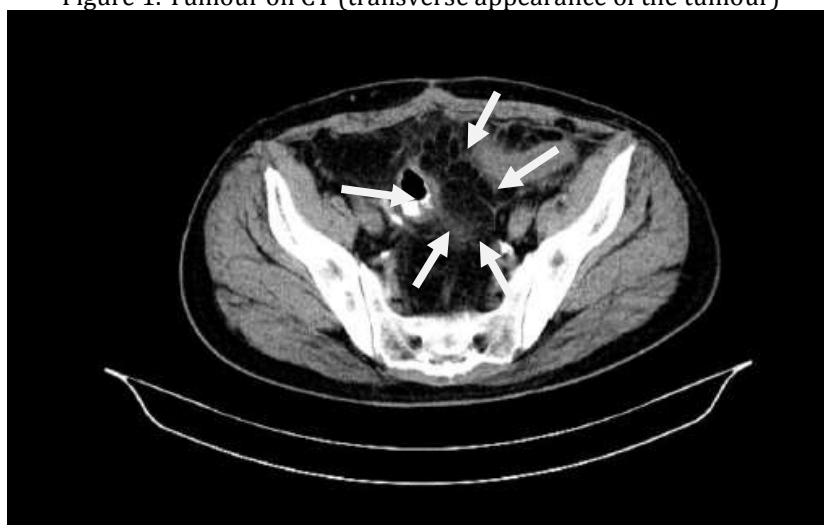dijagnoza je glasila: Dobro diferentovan liposarkom.

Tabela 1. Laboratorijske vrednosti.

Table 1. Laboratory parameters

Test	Rezultat	Opseg normale	Jedinica mere
Leukociti	8,6	4,0-10,0	10 ⁹ /uL
Eritrociti	4,2	4,5-5,9	10 ¹² /uL
Hemoglobin	126	140-180	g/L
Hematokrit	38	42-52	%
Trombociti	429	140-400	10 ⁹ /L
Glukoza	5,36	4,1-6,4	mmol/L
Urea	4,2	3,0-9,2	mmol/L
Kreatinin	61	64-111	mmol/L
Bilirubin (ukupni)	11,4	3,4-20,5	umol/L
AST (GOT)	25	5-34	IU/L
ALT (GPT)	45	0-40	IU/L
Kalijum	4,6	3,5-5,1	mmol/L
Natrijum	141	136-145	mmol/L
Hloridi	101	98-107	mmol/L
CRP	141	< 5	mg/L
Sedimentacija	115	2-10	mm/h

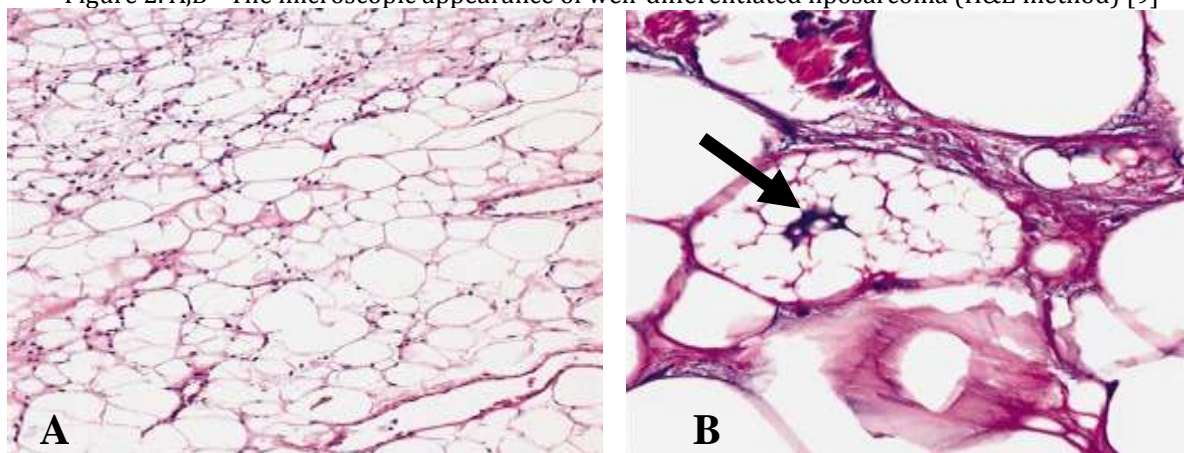
Slika 1. Prikaz tumora na CT-u (transverzalni izgled tumora).
Figure 1. Tumour on CT (transverse appearance of the tumour)



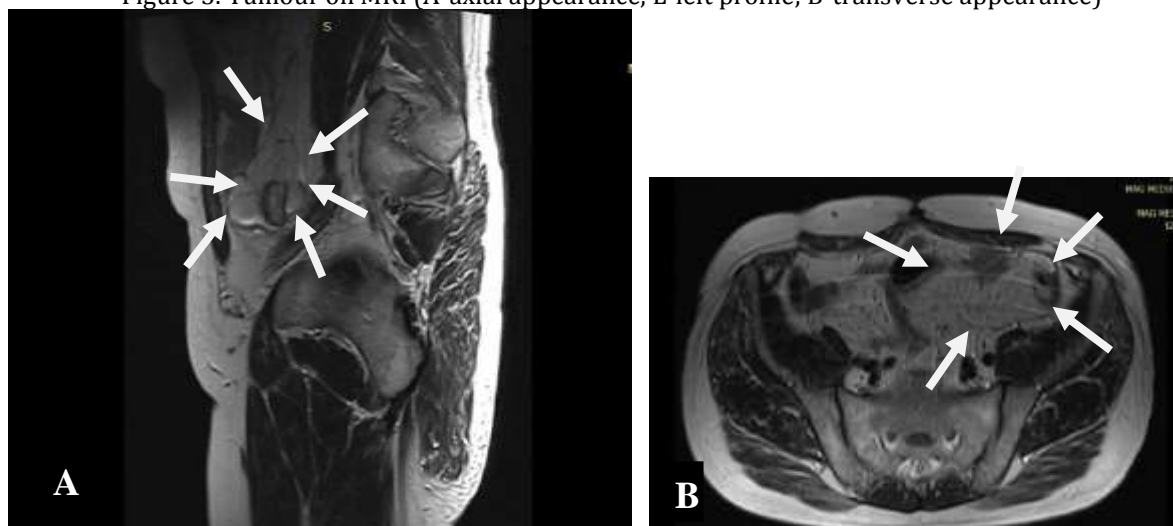
Pacijent je upućen na onkološki konzilijum Instituta za onkologiju Vojvodine u Sremskoj Kamenici koji je indikovao monohemioterapiju sa doksorubicinom u dozi od 75mg/m², u vidu 4 ciklusa sa, razamakom od 3 nedelje između ciklusa, a nakon pregleda kardiologa i ehokardiografije. Zaključak ehokardiografije: Dijastolna disfunkcija leve komore; EF procenjena na oko 65%. Nakon isprimane hemioterapije, urađeni MRI

abdomena i male karlice na kojima je opisana masivna tumefakcija porekla masnog tkiva, koja se spušta niz levi m. iliopsoas u malu karlicu; infiltracija uokviruje descendentni i sigmoidni kolon i pokazuje intraluminalni proboj u sigmoidni kolon; debljina zida sigmoidnog kolona oko 10mm u dužini segmenta od oko 8cm; nema fokalnih lezija u jetrinom parenhimu, niti uvećanih retroperitonealnih limfnih nodusa (slike 3A i 3B).

Slika 2. A, B – Mikroskopski izgled dobro diferentovanog liposarkoma (H&E metod) [9].
Figure 2. A,B - The microscopic appearance of well-differentiated liposarcoma (H&E method) [9]



Slika 3. Prikaz tumora na MRI (A – aksijalni prikaz, L – profil; B – transverzalni prikaz).
Figure 3. Tumour on MRI (A-axial appearance, L-left profile; B-transverse appearance)



Pacijent potom ponovo prikazan na spomenutom onkološkom konzilijumu koji je indikovao operativno lečenje. Pacijent je nakon adekvatne preoperativne pripreme operisan u opštoj anesteziji na Institutu za onkologiju Vojvodine u Sremskoj Kamenici. Urađena je središnja relaparotomija, biopsija tipa *ex tempore* (No III), resekcija rektosigme po Hartmannu, sa ekscizijom tumora mezoa uz drenažu Duglasovog špaga.

DISKUSIJA

Liposarkomi najčešće nastaju *de novo*, dok se veoma retko razvijaju iz postojećih lipoma. Najčešće su lokalizovani na ekstremitetima i retroperitoneumu (12-40%), ređe u predelu glave i vrata. Češće se razvija u

dubljim tkivima nego u submukoznom ili subkutanom masnom tkivu [10]. Retroperitonealni liposarkom je redak tumor, sa incidencijom od oko 2,5 na milion stanovnika [3]. Postoje 5 histoloških podtipova liposarkoma: dobro diferentovan, nediferentovan, mikroidni, pleomorfni i liposarkom okruglih ćelija [11]. Veliki volumen intraabdominalnog prostora omogućava da se liposarkom uvećava postepeno, tako da većina bolesnika nema nikakve simptome sve dok tumor ne naraste toliko da počne da vrši pritisak na okolne organe, uzrokujući bol i poremećaj funkcije tih organa, pa se rana dijagnoza retko postavlja. Kada se pojave klinički simptomi, retroperitonealni liposarkom je najčešće veliki i zahvata okolne organe [3]. Dijagnoza se

postavlja na osnovu anamneze, kliničkog pregleda, ultrazvučnog pregleda, CT-a, MRI-a, biopsije i histopatološke analize. Uopšteno, liposarkom okruglih ćelija, pleomorfni i nediferentovani liposarkom su visokog stepena maligniteta, za razliku od dobro diferentovanog i miksoidnog liposarkoma, koji su niskog stepena maligniteta. Dobro diferentovan liposarkom može recidivirati lokalno, ali mu je metastatski potencijal nizak. Pleomorfni liposarkom odlikuje visok metastatski potencijal, pa je stopa preživljavanja znatno niža kod ovog podtipa [3]. Metod izbora u lečenju retroperitonealnog liposarkoma je hirurška resekcija tumora, a negativna margina (R0) značajno produžava preživljavanje, te, ako je neophodno, treba uraditi i eksciziju okolnih zahvaćenih organa. Uprkos ovako radikalnoj i kompletnoj operaciji, kod mnogih pacijenata se vremenom javljaju recidivi [7]. Dobro diferentovan retroperitonealni liposarkom tretiran hirurģijom i adjuvantnom radioterapijom daje nisku stopu recidiva od oko 10% [11]. Petogodišnja stopa preživljavanja kod dobro diferentovanog liposarkoma iznosi 83%, dok kod nediferentovanog liposarkoma iznosi 20% [12].

ZAKLJUČAK

Retroperitonealni liposarkom je redak tumor koji se najčešće dijagnostikuje u odmakloj fazi bolesti zbog odsustva rane i specifične simptomatologije. Za konačnu dijagnozu neophodna je biopsija i histopatološki pregled. U cilju adekvatne dijagnostike i lečenja, neophodan je multidisciplinarni pristup u koji moraju biti uključeni hirurģ, radiolog, gastroenterolog, kardiolog, patolog, onkolog i anesteziolog.

LITERATURA

1. Brunicaudi F.C, et al. Schwartz's Principles of Surgery. Tenth edition. Mc Graw Hill Education; 2015.
2. Pisani M, Al-Buheissi S, Whittlestone T. Retroperitoneal liposarcomas: a representative literature review occasioned by a rare case of laterelapse abdominal liposarcoma. *Urologia*. In press 2015; doi: 10.5301/uro.5000142.
3. Zhang W.D, Liu D.R, Que R.S, Zhou C.B, Zhan C.N, Zhao J.G, et al. Management of retroperitoneal liposarcoma: A case report and review of the literature. *Oncol Lett*. 2015; 10 (1): 405-9.
4. Frank R.M, Velasco J.M. Surgical management of incidental renal tumor during excision of retroperitoneal liposarcoma and osteogenic sarcoma. *Am Surg*. 2013; 79: E88-90.
5. Goertz R.S, Lenfers B.H, Goertz G.H. Huge liposarcoma of the left retroperitoneum. *Am J Surg*. 2009; 197: e59-60.
6. Huo D, Liu L, Tang Y. Giant retroperitoneal liposarcoma during pregnancy: a case report. *World J Surg Oncol*. 2015; 13: 145.
7. Ikeguchi M, Urushibara S, Shimoda R, Saito H, Wakatsuki T. Surgical treatment of retroperitoneal liposarcoma. *Yonago Acta Med*. 2014; 57 (4): 129-32.
8. Wikipedia, The Free Encyclopedia. Liposarcoma [internet]. [updated 2015. Oct 31; cited 2015. Nov 15]. Available from: <https://en.wikipedia.org/wiki/Liposarcoma>
9. PathologyOutlines.com. Soft Tissue Tumors; Adipose tissue; Atypical lipomatous tumor / well differentiated liposarcoma (internet) [updated 2012. Nov 12; cited 2015 Nov 15]. Available from: <http://www.pathologyoutlines.com/topic/softtissuewldliposarcoma.html>
10. Togale M, Neeli S.I, More M. Surgical and radiational outcome in a giant retroperitoneal liposarcoma. *International Journal of Scientific and Research Publications*. 2013; 3 (10): 1-2.
11. Singer S, Antonescu C.R, Riedel E, Brennan M.F. Histologic subtype and margin of resection predict pattern of recurrence and survival for retroperitoneal liposarcoma. *Ann Surg*. 2003; 238: 358-71.
12. Nijhuis P.H, Sars P.R, Plaat B.E, Molenaar W.M, Sluiter W.J, Hoekstra H.J. Clinico pathological data and prognostic factors in completely resected AJCC stage I-III liposarcomas. *Ann Surg Oncol*. 2000; 7: 535-43.