

UDK 616.12-007.2  
COBISS.SR-ID 271711244

ISSN 0350-2899. - Vol. 43, br. 3 (2018), str.112-117

## KOMPARACIJA TRI SLUČAJA SEKUNDARNOG TIPA ATRIJALNOG SEPTALNOG DEFEKTA

### COMPARISON OF THREE CASES OF SECUNDUM ATRIAL SEPTAL DEFECT

*Gordana Đorđević*

DEČIJE ODELJENJE, DOM ZDRAVLJA NIŠ,

**Sažetak:** Sekundarni tip atrijalnog septalnog defekta (ASDs) je jedna od najčešćih kongenitalnih srčanih anomalija. Etiologija ASD je multifaktorijalna; određene mutacije gena, ili lekovi ili bolest majke mogu dovesti do poremećaja u razvoju srca i pojave ASD. On se može javiti kao izolovana anomalija ili u sklopu određenih sindroma. Dijagnoza se najčešće postavlja ultrazvučnim nalazom na rođenju, ali i u prvim mesecima ili godinama života. Češće se javlja kod ženskog pola. Veličina defekta može biti različita (od 1mm do 25 mm i više). Najveći broj defekata se spontano zatvori. Cilj rada je bio da se prikažu tri slučaja ASDs kod dece različitog uzrasta kada je defekt dijagnostikovao i sa različitim tokom zatvaranja. Za rad su korišćeni podaci iz zdravstvenih kartona, nalazi ehokardiografije i elektrokardiograma. Veličina defekta kod ove dece se kretala od 4,5–7 mm. Kod dva deteta ASDs se spontano zatvorio, dok se kod jedne devojčice defekt povećavao sa uzrastom te je bila indikovana hirurška intervencija. Tok zatvaranja ASD ne može se sa sigurnošću predvideti na osnovu veličine defekta u trenutku dijagnostikovanja. Zato je neophodno redovno praćenje, kako bi se sprečile moguće komplikacije.

**Ključne reči:** atrijalni septalni defekt, sekundarni tip, tok zatvaranja, ambulantna pedijatrijska praksa.

**Summary:** The secundum atrial septal defect (ASDs) is the most common congenital cardiac anomaly. The etiology is multifactorial; the certain gene mutations, some medicaments or mother's diseases may lead to the disorder in cardiac development and the occurrence of the ASD. It could occur as an isolated anomaly or within certain syndromes. The diagnosis is most often established by echocardiography findings at birth, but also in the first months or years of life. It more often occurs in the female gender. Defect size may vary (from 1mm to 25 mm and more). The majority of them closes spontaneously. The aim of the paper was to present three cases of ASDs in children of different ages when the defects were diagnosed, and with different course of closing. Medical records, echocardiogram and electrocardiogram have been used. The size of the defects with these children ranged from 4.5–7 mm. ASDs spontaneously closed in two cases, while in once the defect increased in size with age, and surgery was indicated. The course of ASD closing based on the size of the defect at the time of diagnosis, cannot be predicted with absolute certainty, and because of that regular monitoring is required in order to prevent possible complications.

**Key words:** secundum atrial septal defect, secundum type of septal atrial defect/course of closing, echocardiography, outpatient pediatric practice

#### UVOD

Poremećaji u razvoju srčanih struktura spadaju u najčešće razvojne greške [1], a među njima je najčešći poremećaj pretkomorske septacije – atrijalni septalni defekt (ASD). Smatra se da je ASD zastupljen u oko 10% slučajeva svih kongenitalnih srčanih anomalija [2–6]. Prema delu interatrijalnog septuma gde je defekt pozicioniran, ASD se deli u četiri tipa: ASD

secundum, ASD primum, sinus venosus ASD i sinus coronarius ASD. ASD secundum je najzastupljeniji [7, 8] i češći je kod ženskog pola [7–10]. Smatra se da se pretkomorska septacija dešava u periodu od kraja 6. nedelje gestacije [ekvivalentno Carnegie stadijumu (CS) 14] do 8. nedelje gestacije (ekvivalentno CS 18) [11]. Međupretkomorna pregrada se formira od dve srpaste membrane, imenovane kao septum primum i septum secundum. Ove dve membrane se međusobno spajaju ostavljajući mali otvor –

foramen ovale (FO), putem koga se ostvaruje komunikacija između dve pretkomore u toku fetalnog života [5, 11, 12]. Etiologija nastanka ASD je multifaktorijalna; navedeni su defekti srčanih transkripcionih faktora, mutacija ciljnih gena ili izloženost majke rizicima okruženja [1, 4, 13]. Sve je više podataka da dejstvo lekova, poput talidomida, vitamina A, indometacina, ili bolest majke (rubela, influenza, fenilketonurija, pregestacioni dijabetes) predstavljaju faktore rizika za nastanak urođenih srčanih defekata [14]. ASD se može javiti kao izolovani poremećaj u srčanom razvoju – nesindromski (sporadični) ili u sklopu sindroma sa dokazanim genetskim promenama (Alagille-, Noonan-, Holt-Oram- i drugi sindromi) [1, 13]. Dijagnostikovanje ASD je najčešće u dečijem uzrastu, odnosno tokom rutinske pedijatrijske prakse. Dokazuje se ehokardiografski Kolor Doppler ultrazvučnim nalazom [8], a dopunske informacije mogu se dobiti i putem magnetne rezonance i kompjuterizovane tomografije [7]. Elektrokardiogram nije pouzdana metoda za skrining ASD [15]. Defekti međupretkomornog septuma mogu biti različite veličine; opisani su mali (< 3 mm), ili veoma veliki ( $\geq 25$  mm) [16]. Kroz defekt se odvija protok krvi od leve ka desnoj pretkomori uslovljavajući tako levo-desni shunt [5, 7]. Podaci o procentu spontanog zatvaranja ASD su različiti; opisan je procenat od 25,6% [9] pa do 92% [8]. Prema istraživanjima, defekti manje veličine se u većem procentu spontano zatvaraju, dok veliki defekti u najvećem procentu zahtevaju hiruršku korekciju [8, 9]. Komplikacije nezatvorenog ASD mogu biti u vidu pulmonalne hipertenzije, volumenskog opterećenja desne pretkomore i desne komore, kardiomegalije, atrijalne aritmije, zastoja u rastu, paradoksalne embolizacije ili kongestivne srčane insuficijencije [2, 5, 7–9, 15].

Cilj ovog rada je bio da se prikažu tri slučaja sekundarnog ASD kod dece različitog uzrasta kada je defekt dijagnostikovao, kao i sa drugačijim tokom zatvaranja.

#### MATERIJAL I METODE

Za ovaj rad korišćeni su podaci iz zdravstvenih kartona pacijenata i izveštaji o obavljenim dijagnostičkim procedurama. Iz

otpusnih listi na rođenju, zdravstvenih kartona i ultrazvučnih nalaza pacijenata utvrđeno je vreme dijagnostikovanja, veličina i promena veličine ASDs.

Analizirani su sledeći parametri: uzrast deteta kada je dijagnostikovao defekt, veličina defekta u trenutku dijagnostikovanja, pol deteta, EKG nalaz, postojanje uvećanja desne pretkomore i uzrast deteta kada je defekt zatvoren.

#### REZULTATI

Od oko 2000 pacijenata čije podatke poseduje autor kao izabrani pedijatar, petnaestoro dece (oko 0,75%) je imalo dijagnostikovao ASD (devetoro dece je imalo sekundarni ASD kao izolovanu srčanu manu a šestoro dece je imalo ASD sa pridruženim srčanim anomalijama). Odnos polova dece sa sekundarnim ASD je 6:3 u korist devojčica. Izdvojena su tri slučaja sa različitom dimenzijom defekta u vreme postavljanja dijagnoze, različitim tokom i vremenom zatvaranja.

Izabrana tri od devet slučajeva (3/9) u evidenciji izabranog pedijatra o pacijentima sa sekundarnim ASD prikazana su u Tabeli 1.

**Slučaj 1** se odnosi na prevremeno rođenu devojčicu, telesne težine 1750 g. Sekundarni ASD, veličine 7 mm, bio je dijagnostikovao na rođenju, istovremeno sa opterećenjem i uvećanjem desne pretkomore. Takođe su bile dijagnostikovane ingvinalna i umbilikalna hernija. Defekt se spontano zatvorio u 20. mesecu života.

**Slučaj 2** se odnosi na dečaka iz prevremeno završene blizanačke monozigotne trudnoće, telesne težine na rođenju 1800 g. Udružena anomalija – ingvinalna hernija, takođe je bila evidentirana. U uzrastu od 1,5 meseca utvrđeno je postojanje sekundarnog ASD, veličine 4,5 mm uz istovremeno uvećanje desne pretkomore i umereno povećan pritisak plućne cirkulacije; elektrokardiogramski nalaz je ukazivao na inkompletni blok desne grane. Brat blizanac nije imao ASD, niti udružene anomalije. Oba dečaka su imala strabizam. Defekt se spontano zatvorio u uzrastu od 6 godina.

Tabela 1. Komparacija istraživanih parametara kod tri slučaja sa sekundarnim atrijalnim septalnim defektom.

Table 1 Comparison of investigated parameters in three cases with a secundum atrial septal defect.

Slučaj	Pol	Uzrast kada je postavljena dijagnoza	Dimenzije defekta pri postavljanju dijagnoze	Nalaz elektrokardiograma u vreme postavljanja dijagnoze	Uvećanje desne pretkomore	Tok defekta (spontano zatvaranje ili hirurška korekcija)	Udružena patologija
1	Ž	Na rođenju	7 mm	Bez podataka	da	Spontano zatvoren do uzrasta 20 mes.	Hernia ingvinalis; Hernia umbilicalis
2	M	1,5 mesec	4,5 mm	Inkompletni blok desne grane	da	Spontano zatvoren u uzrastu od 6 god.	Hernia ingvinalis
3	Ž	21 mesec	5,5 mm	AV blok I stepena; Inkompletni blok desne grane	da	Hirurška korekcija u uzrastu 3 god. i 6 mes.	Ne

**Slučaj 3** se odnosi na devojčicu koja je rođena sa povećanom porođajnom težinom (TT = 4150 g). Kod ove devojčice sekundarni ASD, kao jedina kongenitalna anomalija, dijagnostikovana je u uzrastu od 21 mesec. Veličina defekta pri dijagnostikovanju bila je 5,5 mm. ASD je bio praćen uvećanjem desne pretkomore; na elektrokardiogramu su bili prisutni znaci atrioventrikularnog bloka I stepena i

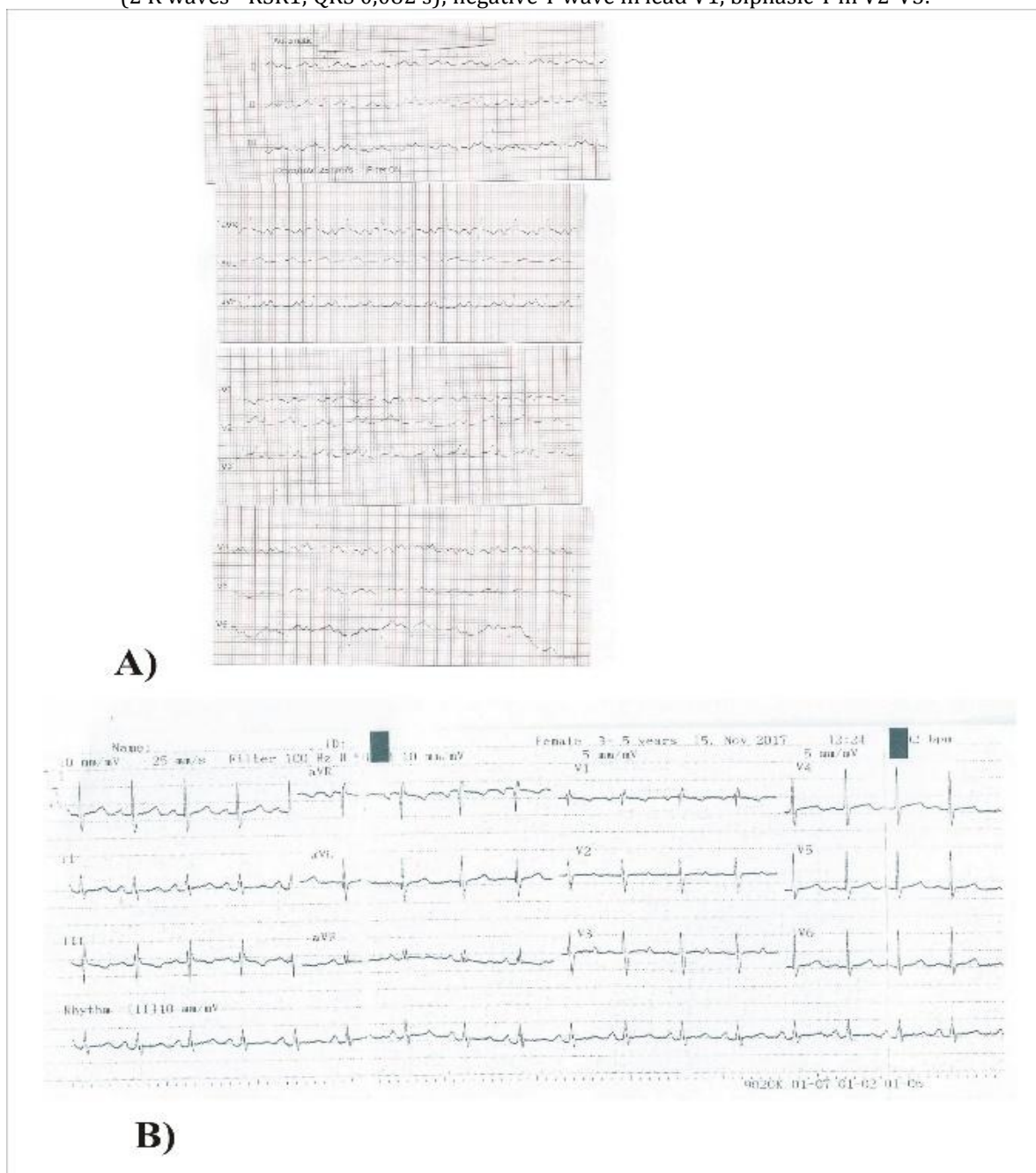
inkompletnog bloka desne grane. U uzrastu od 34 meseca, veličina defekta se uvećala na 15 mm i bila je praćena znacima opterećenja i uvećanja desne pretkomore i desne komore; dat je predlog za hiruršku korekciju koja je i urađena u 4. godini (3 godine i 6 meseci). Predstavljena Slika 1 odnosi se na EKG nalaz ove devojčice, pre i posle operacije.

Slika 1. EKG trećeg slučaja. A: Pre operacije: normalna osovina; znaci inkompletnog bloka desne grane (2 R zubca - RSR' u V1; širok S zubac u V6; QRS 0,080 s); negativan T u V1.

B: Posle operacije: normalna osovina; znaci inkompletnog bloka desne grane u V1 odvodu se i dalje prisutni (2 R zubca - RSR' u V1 i D3; QRS 0,082 s); negativan T u V1, bifazan T u V2-V3.

Figure 1. ECG findings in the third case. A: Before surgery: normal axis; signs of the incomplete right bundle branch block (presence of 2 R waves - RSR' in lead V1; wide S wave in lead V6; QRS 0.080 s); negative T wave in lead V1.

B: After surgery: normal axis; signs of the incomplete right bundle branch block in lead V1 are still present (2 R waves - RSR1; QRS 0,082 s); negative T wave in lead V1, biphasic T in V2-V3.



## DISKUSIJA

Od oko 2000 pacijenata čije podatke poseduje autor kao izabrani pedijatar, 15 dece (oko 0,75%) je imalo dijagnostikovan ASD (9 deteta je imalo sekundarni ASD kao izolovanu srčanu manu i 6 deteta je imalo ASD sa pridruženim srčanim anomalijama). Odnos polova dece sa sekundarnim ASD je 6:3 u korist devojčica, podatak koji se podudara sa podacima u svetskoj literaturi [7–10, 17]. Izdvojena su tri slučaja sa različitim dimenzijom defekta u vreme postavljanja dijagnoze, različitim tokom i vremenom zatvaranja. Prema našem iskustvu, na osnovu veličine defekta u vreme dijagnostikovanja, ne može se sa sigurnošću predvideti tok i vreme zatvaranja, kao ni to da li će se defekt spontano zatvoriti ili će biti potrebna hirurška korekcija. Kod devojčice kod koje je defekt bio najveći u vreme dijagnostikovanja (7 mm), najbrže se spontano zatvorio; kod dečaka čiji je defekt bio manjih dimenzija (4,5 mm), bilo je potrebno 6 godina da se defekt spontano zatvori. Treći slučaj imao je nepovoljan tok, zbog čega je hirurška korekcija bila indikovana; naime, dimenzija defekta pri dijagnostikovanju bila je 5,5 mm, a za 13 meseci ona se uvećala na 15 mm i bila je praćena opterećenjem desne pretkomore i desne komore. Azhari i sar. [9] opisali su da se veličina ASD povećavala samo u 6,6% pacijenata. Prema istraživanju Helgason i Jonsdottir [8], u grupi pacijenata sa veličinom ASD 7–8 mm u trenutku dijagnostikovanja, spontano zatvaranje defekta se dešavalo u manjem procentu pacijenata (16,6%). Na neki način, toj grupi pripadao bi opisan prvi slučaj. Procenat spontanog zatvaranja, prema istim autorima, u grupi pacijenata sa veličinom defekta 5–6 mm iznosio je 79%, a manji procenat pacijenata (9,5%) imao je hiruršku korekciju, slično prikazanom trećem slučaju. Upoređujući podatke istih autora i naša iskustva o uzrastu dece u vreme dijagnostikovanja defekta u odnosu na veličinu defekta, navodimo da su ona potpuno drugačija.

Naime, prema Helgason i Jonsdottir [8], defekti veličine 4 mm dijagnostikovani su u prvom mesecu, 5–6 mm u trećem mesecu, a 6–7 mm u petom (šestom) mesecu. Kod naše dece, ASD veličine 4,5 mm dijagnostikovao je u drugom mesecu, ASD od 5,5 mm u 21. mesecu, a defekt veličine 7 mm u prvom mesecu života.

Nora i sar. [17] naveli su da je određeni broj pacijenata sa sekundarnim ASD imao i udružene anomalije – ingvinalne i umbikalne hernije, koje su dijagnostikovane i u naša prva dva slučaja, ili strabizam, koji je dijagnostikovao u našem drugom slučaju. Međutim prikazana dva deteta su bila i prevremeno rođena i sa malom porođajnom težinom (ispod 2000 g), što u dostupnoj literaturi nije bilo navedeno. U istraživanju Nora i sar. [17] takođe postoji podatak da je svega 5% dece bilo prevremeno rođeno, a najmanja telesna težina se kretala između 2000–2500 g. U prethodnom istraživanju nije bilo slučajeva iz blizanačke trudnoće, kao u ovom prikazu.

## ZAKLJUČAK

Od oko 2000 pacijenata čije podatke poseduje autor kao izabrani pedijatar, 15 dece (oko 0,75%) je imalo dijagnostikovan ASD (9 pacijenata je imalo sekundarni ASD kao izolovanu srčanu manu a 6 je imalo ASD sa pridruženim srčanim anomalijama). Odnos polova dece sa sekundarnim ASD je 6:3 u korist devojčica. Na osnovu prikazana tri slučaja, možemo zaključiti da se tok zatvaranja ASD ne može sa sigurnošću predvideti na osnovu veličine defekta u trenutku dijagnostikovanja. Potrebno je redovno praćenje dece sa ASD. Pažljiva auskultacija i dalje ostaje važan deo pedijatrijskog pregleda što dokazuju dva slučaja koja su upućena na ultrazvučni pregled nakon utvrđenog postojanja šuma na srcu u uzrastu 1,5 i 20 meseci. Cilj pedijatra je da svaki slučaj ASD što ranije otkrije kako bi se sprečile moguće komplikacije.

## LITERATURA:

1. Posh MG, Perrot A, Berger F, Özcelik C. Molecular genetics of congenital atrial septal defects. *Clin Res Cardiol.* 2010; 99(3): 137-147.
1. 2. Du ZD, Hijazi ZM, Kleinman CS, Silverman NH, Larntz K, Amplatzer Investigators. Comparison between transcatheter and surgical closure of secundum atrial septal defect in children and adults. *J Am Coll Cardiol.* 2002; 39(11): 1836-1844.
2. Rosenthal M, Redington A and Bush A. Cardiopulmonary physiology after surgical closure of
3. asymptomatic secundum atrial septal defects in childhood. *Eur Heart J.* 1997;18(11):1816-1822.
4. Caputo S Capozzi G, Russo MG, Esposito T, Martina L, Cardaropoli D, et al. Familial recurrence of congenital heart disease in patients with ostium secundum atrial septal defect. *Eur Heart J.* 2005; 26(20): 2179-2184.
5. Kazmouz S, Kenny D, Cao QL, Kavinsky CJ, Hijazi ZM. Transcatheter closure of secundum atrial septal defects. *J Invasive Cardiol.* 2013; 25(5): 257-264.
6. Jones TK, Latson LA, Zahn E, Fleishman CE, Jacobson J, Vincent R, Kanter K; Multicenter pivotal study of the HELEX septal occluder investigators. Results of the U.S. multicenter pivotal study of the HELEX septal occluder for percutaneous closure of secundum atrial septal defects. *J Am Coll Cardiol.* 2007; 49(22): 2215-2221.
7. Hoey ET, Gopalan D, Ganesh V, Agrawal SK, Screaton NJ. Atrial septal defects: Magnetic resonance and computed tomography appearances. *J Med Imaging Radiat Oncol.* 2009; 53(3): 261-270.
8. Helgason H, Jonsdottir G. Spontaneous closure of atrial septal defects. *Pediatr Cardiol.* 1999; 20(3): 195-199.
9. Azhari N, Shihata MS, Al-Fatani A. Spontaneous closure of atrial septal defects within the oval fossa. *Cardiol Young.* 2004; 14(2): 148-155.
10. Steele P, Fuster V, Cohen M, Ritter DG, McGoon DC. Isolated atrial septal defect with pulmonary vascular obstructive disease - long-term follow-up and prediction of outcome after surgical correction. *Circulation.* 1987; 76(5): 1037-1042.
11. Dhanantwari P, Lee E, Krishnan A, Samtani R, Yamada S, Anderson S, et al. Human cardiac development in the first trimester. *Circulation.* 2009; 120(4): 343-351.
12. Abdulla R, Blew GA, Holterman MJ. Cardiovascular embryology. *Pediatr Cardiol.* 2004; 25(3): 191-200.
13. Pierpont ME, Basson CT, Benson DW Jr, Gelb BD, Giglia TM, Goldmuntz E, et al. American Heart Association Congenital Cardiac Defects Committee, Council on Cardiovascular Disease in the Young. Genetic basis for congenital heart defects: current knowledge: a scientific statement from the American Heart Association Congenital Cardiac Defects Committee, Council on Cardiovascular Disease in the Young; endorsed by the American Academy of Pediatrics. *Circulation.* 2007; 115(23): 3015-3038.
14. Jenkins KJ, Correa A, Feinstein JA, Botto L, Britt AE, Daniels SR, et al. American Heart Association Council on Cardiovascular Disease in the Young. Noninherited risk factors and congenital cardiovascular defects: current knowledge: a scientific statement from the American Heart Association Council on Cardiovascular Disease in the Young; endorsed by the American Academy of Pediatrics. *Circulation.* 2007; 115(23): 2995-3014.
15. Arrington CB, Tani LY, Minich LA, Bradley DJ. An assessment of the electrocardiogram as a screening test for large atrialseptal defects in children. *J Electrocardiol.* 2007; 40(6): 484- 488.
16. Acar P, Saliba Z, Bonhoeffer P, Aggoun Y, Bonnet D, Sidi D, Kachaner J. Influence of atrial septal defect anatomy in patient selection and assessment of closure with the Cardioseal device. *Eur Heart J.* 2000; 21(7): 573-581.
17. 17. Nora JJ, McNamara DG, Fraser FC. Hereditary factors in atrial septal defect. *Circulation.* 1967; 35(3): 448-456.