

UDK 616.132.2-007.64-06
UDK 616.127-005.8
COBISS.SR-ID 274934540

ISSN 0350-2899. - Vol. 43, br. 4 (2018), str. 183-187

AKUTNI INFARKT MIOKARDA U PACIJENTA SA ANEURIZMOM KORONARNIH ARTERIJA

ACUTE MYOCARDIAL INFARCTION IN A PATIENT WITH CORONARY ARTERY ANEURYSM

Bojan Pavković, Marija Klačar

DOM ZDRAVLJA „DR SIMO MILOŠEVIĆ“ ČUKARICA, BEOGRAD, POŽEŠKA 82

Sažetak: Aneurizma koronarne arterije (AKA) definisana je kao dilatacija koronarne arterije koja prelazi prečnik normalnih susjednih segmenata ili prečnik najvećeg koronarnog suda pacijenta (u slučaju leve glavne koronarne arterije) za 1,5 puta. Incidenca prema literaturi varira od 1,5% do 5% kod pacijenata koji su podvrgnuti koronarografiji uz dominaciju muškaraca. AKA su obično višestruke i aterosklerotične po poreklu u više od 50% dijagnostikovanih slučajeva kod odraslih u Zapadnom svetu. Prijavljene komplikacije uključuju trombozu i distalnu embolizaciju, rupturu i vazospazam. Prikazan je slučaj pacijenta sa infarktom miokarda zbog aneurizme koronarnih arterija korišćenjem retrospektivne analize zdravstvenog kartona i medicinske dokumentacije pacijenta. Prikaz bolesnika: Muškarac životne dobi 56 godina javio se hitnoj službi žaleći se na oštri bol u grudima koji je praćen mučninom, povraćanjem i preznojavanjem u trajanju od jednog sata. Fizikalni nalaz nije bio značajan. Na dvanaestokanalnom elektrokardiogramu uz normalan sinusni ritam, javlja se sa elevacijom ST segmenta u anterolateralnim odvodima I, aVL i V2-V6. Laboratorijski testovi pokazali su povećanje ukupne koncentracije kreatin fosfokinaze (CPK), CPK-MB i troponina I u plazmi. Dijagnostikovao mu je akutni anteriorni i lateralni infarkt miokarda. U terapiji su primenjeni nitroglicerina, nefrakcionisani heparin, dvostruka antiagregaciona terapija i beta blokator, a potom i trombolitična terapija streptokinazom, pošto prema preporukama nije bilo uslova za koronarografiju. Transtorakalni ehokardiogram pokazao je ejectionu frakciju leve komore od 40%. Pacijent je ostao asimptomatski i hemodinamski stabilan sve vreme tokom hospitalizacije i bio je otpušten sa preporukom za dalje zbrinjavanje u mestu stalnog boravka. Posle mesec dana pacijent je podvrgnut koronarnoj angiografiji. Koronarnom angiografijom otkrivena je aneurizma 6x6 mm proksimalnog segmenta prednje leve descendente koronarne arterije i druga aneurizma 6x5 mm leve cirkumfleksne koronarne arterije. Nije bilo značajnih koronarnih stenoza, tako da je pretpostavljeno da je tromboza aneurizme prednje leve descendente koronarne arterije bile uzrok infarkta. Pacijent je upućen kardiološkom hirurhu koji nije preporučio koronarnu intervenciju. Pacijentu je savetovano da nastavi sa medikamentnom terapijom, uključujući oralne antikoagulate, aspirin, ACE inhibitor, blokator kalcijumskih kanala, beta blokator, diuretike, statin i blagi sedativ. Pacijent je ostao asimptomatski u narednih godinu dana praćenja. Ovaj prikaz pacijenta naglašava značaj dijagnostičkih postupaka i obaveznu koronarografiju u sagledavanju pacijenata sa infarktom miokarda sa ST elevacijom.

Ključne reči: aneurizma koronarne arterije, STEMI, akutni infarkt miokarda sa ST elevacijom,

Summary: A coronary artery aneurysm (CAA) is defined as the dilatation of a coronary artery that exceeds the diameter of normal adjacent segments or the diameter of largest coronary vessel (in the case of left main coronary artery) by 1.5 times. The incidence reported varies from 1.5% to 5% among patients that underwent coronary angiography with male dominance. CAAs are usually multiple and atherosclerotic in origin in more than 50% of the diagnosed adult cases in the Western world. Reported complications include thrombosis and distal embolization, rupture and vasospasm. A case of a patient with myocardial infarction due to coronary artery aneurysm was reported. Case report: A 56-year-old male presented to the emergency department complained of acute chest pain accompanied by nausea, vomiting and diaphoresis lasting for one hour. The physical examination was unremarkable. A 12-lead

Adresa autora: Bojan Pavković, Dom zdravlja „Dr Simo Milošević“ Čukarica, Beograd, Požeška 82

E-mail: bojan.pavkovic@live.com

Rad primljen: 04.01.2019. Elektronska verzija objavljena: 26.03.2019.

www.tmg.org.rs

electrocardiogram revealed a normal sinus rhythm with ST segment elevation in anterior and lateral leads I, aVL and V2-V6. Laboratory tests showed elevation of plasma total creatine phosphokinase (CPK), CPK-MB and troponin I activities. Acute anterior and lateral wall myocardial infarction was diagnosed. The therapy consisted of nitroglycerin, unfractionated heparin, dual antiplatelet therapy and beta blocker, followed by thrombolytic therapy with streptokinase since there were not any catheterization labs in the region. A transthoracic echocardiogram showed a left ventricular ejection fraction of 40%. The patient remained asymptomatic and hemodynamically stable during the whole course of hospitalization and was discharged with the recommendation for the full work up in his place of residency. One month later patient underwent coronary angiography. Coronary angiography revealed a 6x6 mm aneurysm of the proximal left anterior descending coronary artery and 6x5 mm aneurysm of the left circumflex coronary artery. There was no significant coronary stenosis so aneurysms thrombosis were presumed to be the cause of infarction. The patient was referred to the cardiovascular surgeon who did not recommend any coronary intervention. The patient was advised to continue with medical therapy including oral anticoagulants, aspirin, ACE inhibitor, calcium channel blocker, beta blocker, diuretics, statin and mild sedative. During the one-year follow up examination the patient remained asymptomatic. This case report emphasizes the importance of diagnostic work up including coronary angiography in the evaluation of patients presenting with ST elevation myocardial infarction.

Key words: coronary artery aneurysm, acute myocardial infarction with ST elevation, STEMI,

UVOD

Aneurizma koronarne arterije (AKA) definisana je kao dilatacija koronarne arterije koja prelazi prečnik normalnih susednih segmenata ili prečnik najvećeg koronarnog suda 1,5 puta [1]. Ukupna incidence AKA kreće se u rasponu od 0,3% do 5,3%; zbirna analiza navodi prosečnu incidencu od 1,65% [2]. Incidenca AKA je veća kod muškaraca nego kod žena, 2,2% u odnosu na 0,5%, respektivno [2]. Desna koronarna arterija je najčešće zahvaćena arterija, koju sledi leva prednja descendenta ili leva cirkumfleksna arterija (različite studije imaju različitu incidencu) [3]. Najčešći etiološki faktori AKA su ateroskleroza (50%) i kongenitalni (20%-30%), drugi uzroci su Takayasu arteritis, lupus, reumatoidni artritis, Marfanov sindrom i Ehler-Danlovov sindrom, a takođe se viđa kod infekcija, upotrebe lekova, traume ili posle perkutane koronarne intervencije (PCI) [4]. Dok se osnovni patološki procesi razlikuju kod svakog etiološkog faktora, čini se da u osnovi doprinose slabljenju zida krvnog suda i dilatacija [2]. AKA su najčešće asimptomatske, ali se ponekad manifestuju kao angina pectoris, iznenadnom smrću, formiranjem fistula, tamponadom perikarda ili kongestivnom srčanom insuficijencijom, mada je teško utvrditi da li je to posledica AKA ili je u osnovi etiopatogeneze stenoza i/ili tromboza koronarne arterije ili infarkt miokarda [5]. Nelečene ili nedijagnostikovane aneurizme mogu se komplikovati rupturom, tromboembolijskim fenomenima, ređe

fistulizacijom u jednu od srčanih šupljina, što sve može dovesti u pojedinim slučajevima do tamponade srca, srčanim zastojem ili iznenadnom smrću [6].

Ovaj rad prikazuje slučaj pacijenta sa infarktom miokarda sa ST elevacijom u čijoj osnovi se nalaze aneurizme koronarnih arterija.

PRIKAZ BOLESNIKA

Muškarac životne dobi 56 godina javio se hitnoj službi žaleći se na oštri bol u grudima u trajanju od jednog sata koji je bio praćen mučninom, povraćanjem i preznojavanjem. Pacijent je pušač, dnevno je pušio dvadesetak cigareta, alkohol je koristio povremeno i umereno. Iz lične anamneze saznaje se da je imao hiperlipidemiju koja nije farmakološki tretirana, a higijensko-dijetetskog režima se nije pridržavao.

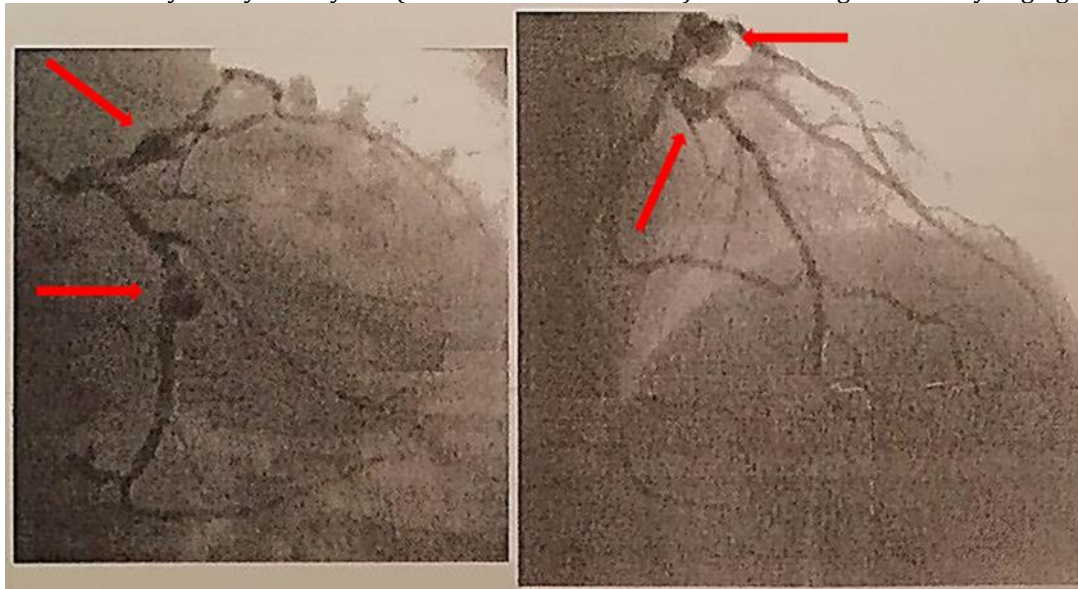
Fizikalni pregled nije bio značajan, auskultatorni nalaz srca i pluća bio je bez osobitosti. Uz tipičan bol u grudima i elektrokardiografski nalaz (normalan sinusni ritam, srčana frekvenca od 88/min, sa elevacijom ST segmenta u odvodima I, aVL i V2-V6), postavljena je dijagnoza akutnog infarkta miokarda sa ST elevacijom anteriorne i lateralne lokalizacije (ili takozvani prednji prošireni infarkt miokarda). Laboratorijske analize krvi su kasnije pokazale povećanje ukupne koncentracije kreatin fosfokinaze (CPK), CPK-MB izoenzima i troponina I u plazmi. Nivoi ukupnog holesterola u krvi, triglicerida, alanin aminotransferaze i aspartat aminotransferaze bili su takođe povišeni. U terapiji su primenjeni nitroglicerina, nefrakcionisani heparin, dvostruka

antiagregaciona terapija i beta blokator, a potom i trombolitična terapija streptokinazom, pošto nije bio moguć transport za manje od 2 sata za PCI. Transtorakalni ehokardiogram pokazao je sniženu ejeckionu frakciju leve komore od 40%. Pacijent je asimptomatičan i hemodinamski stabilan sve vreme hospitalizacije i otpušten je sa preporukom za dalje zbrinjavanje u mestu stalnog boravka.

Posle mesec dana pacijent je podvrgnut koronarnoj angiografiji. Koronarnom angiografijom otkrivena je aneurizma proksimalnog segmenta leve prednje descendente koronarne arterije dijametra 6x6 mm i aneurizma leve cirkumfleksne koronarne

arterije dijametra 6x5 mm (slika 1). Nije bilo značajnih koronarnih stenoza, tako da je pretpostavljeno da je tromboza aneurizmi bila uzrok infarkta. Nakon učinjene koronarne angiografije pacijent je upućen kardiovaskularnom hirurgu koji nije preporučio koronarnu intervenciju. Pacijentu je savetovano da nastavi sa medikamentnom terapijom, uključujući oralne antikoagulate, aspirin, ACE inhibitor, blokator kalcijumskih kanala, beta blokator, diuretik, statin i blagi sedativ. Takođe je preporučena i promena životnog stila uz pridržavanje higijensko-dijetetskog režima. Pacijent je ostao asimptomatičan u narednih godinu dana praćenja.

Slika 1. Aneurizme koronarnih arterija (označene crvenim strelicama) u nalazu koronarne angiografije
Picture 1. Coronary artery aneurysms (marked with red arrows) in the finding of coronary angiography



DISKUSIJA

Aneurizme koronarnih arterija mogu se naći u osnovi kako STEMI (ST elevation myocardial infarction) [7], tako i NSTEMI (Non-ST elevation myocardial infarction) [3] infarkta miokarda. Klinička slika, tipičan bol u grudima koji je trajao sat vremena i elektrokardiogram koji je registrovao elevaciju ST segmenta u odvodima I, aVL i V2-V6 jasno je ukazivao na AIM prednji prošireni infarkt, anteriornog i lateralnog zida. Srčani troponin, CK-MB i mioglobin najčešće su korišćeni biomarkeri u identifikaciji nekroze miokarda u evaluaciji pacijenata sa suspektim AIM, posebno kod NSTEMI [8]. Laboratorijski testovi primenjeni kod prikazanog pacijenta u

skladu su sa dijagnostičkim preporukama za AIM. Povišene vrednosti CK-MB i troponina I, kao specifični biomarkeri miokardne lezije potvrdili su dijagnozu AIM. Zbog svoje visoke senzitivnosti i specifičnosti za leziju miokarda, srčani troponin je zlatni standard u dijagnozi sumnje na infarkt miokarda AIM [8], osim u STEMI infarktu gde se reperfuziona terapija daje ne čekajući na nalaz troponima. Srčani troponin I ima višu specifičnost i nije pronađen izvan miokarda [9].

Snižena ejeckiona frakcija leve komore od 40% registrovana kod prikazanog pacijenta, kao centralna mera sistolne funkcije leve komore, pripada opsegu umereno abnormalnih u muškoj populaciji prema Američkom društvu za

ehokardiografiju i Evropskom udruženju za kardiovaskularni imidžing [10]. Iako se rana ehokardiografska evaluacija ejakcione frakcije leve komore uopšteno primenjuje u proceni stepena oštećenja miokarda, veličine zone infarkta prema broju segmenata miokard koji su hipokinetični ili akinetični te kao prognostički marker ranih i kasnih komplikacija AIM, ipak ne može dati definitivnu procenu bez poznavanja koronarne anatomije, što se postiže koronarografijom. Takodje ehokardiografija u miru ne može da razlikuje vijabilni od nevijabilnog miokarda, bez dobutaminskog stres eho testa i drugih naprednih metoda [11]. U nedostatku mogućnosti da se kod pacijenta primeni blagovremena PCI (u optimalnom vremenu od 2 sata), primenjena je trombolitička terapija streptokinazom, koja kada je započeta u prvih šest sati kod akutnog infarkta miokarda značajno smanjuje mortalitet, a ima isti efekat u prva dva sata kao kao i perkutana koronarna intervencija sa stentom (PCI). Pokazano je da je najpotrebnija za pacijente sa velikim infarktima posebno prednjim proširenim infarktom miokarda [12].

Koronarna angiografija pruža značajne informacije o veličini, obliku, lokalizaciji i broju aneurizmi, kao i o stepenu ateroskleroze koronarnih arterija, a od značaja je i u otkrivanju trombotičnih okluzija i određivanja kolateralnih grana. Ipak, konvencionalna angiografija je ograničena na „luminogram“ i ne pruža informacije o zidu krvnog suda, a takođe je ograničena u mogućnosti razlikovanja između

prave aneurizme i pseudoaneurizme [2]. Značaj koronarne angiografije u dijagnostici aneurizme koronarnih arterija pokazuje slučaj opisan u literaturi gde je kod pacijenta sa džinovskom aneurizmom (dijametrom 16 mm x 11 mm) leve prednje descendne arterije, kod koga je elektrokardiogram pokazao nespecifične ST-T promene, a ehokardiogram ejakcionu frakciju leve komore od 55% bez regionalnih abnormalnosti u motilitetu zida [4]. Iako je kod prikazanog pacijenta koronarna angiografija utvrdila postojanje aneurizme koronarnih arterija, hirurško lečenje nije preporučeno, zbog toga što sve do sada nema konsenzusa o optimalnoj strategiji hirurškog lečenja, uprkos tome što je poslednjih godina opisano nekoliko hirurških tehnika, među kojima i vaskularna rekonstrukcija i CABG (coronary artery bypass graft) sa ili bez ligature aneurizme [13]. Ateroskleroza koronarnih arterija predstavlja dobro poznat faktor rizika za nastanak AKA [14], a jedna multicentrična studija je pokazala da 85,9% pacijenata sa aterosklerotskom bolešću ima dislipidemiju [15].

Aneurizme koronarnih arterija kao jako redak uzrok akutnog infarkta miokarda sa ST elevacijom (STEMI), ukazuju da je koronarna angiografija neophodna dijagnostička procedura za utvrđivanje dijagnoze i isključenje signifikantne stenozе posle reperfuzione trombolitičke terapije te terapijske odluke u smislu razmatranja i kardiovaskularne hirurške intervencije, pored medikamentnog lečenja.

LITERATURA:

- Lee CH, Son CW, Park JS. Giant left anterior descending artery aneurysm resulting in sudden death. *Hellenic Journal of Cardiology*. 2016; 57 (4): 263-6.
- Abou Sherif S, Ozden Tok O, Taşköylü Ö, Goktekin O, Kilic ID. Coronary Artery Aneurysms: A Review of the Epidemiology, Pathophysiology, Diagnosis, and Treatment. *Front Cardiovasc Med*. 2017; 4: 24. doi: 10.3389/fcvm.2017.00024.
- Sundhu M, Yildiz M, Saqi B, Alam B, Khalid S, Nukta E. Coronary Artery Aneurysm Presenting as Non-ST Elevation Myocardial Infarction. *Cureus*. 2017;9(7): e1436. doi: 10.7759/cureus.1436.
- Wessly P, Soherwardi S, Allen N. Nonsurgical Management of a Giant Coronary Artery Aneurysm. *Cureus*. 2017; 9 (7): e1478. doi: 10.7759/cureus.1478.
- Gadepalli R, Rayidi G, Pramod G, Srivastava SK, Venkata Balakrishna SN. A case of early development of giant coronary artery aneurysms after drug-eluting stents implantation: An unpredictable menace. *Interv Med Appl Sci*. 2017; 9 (1): 47-50. doi: 10.1556/1646.9.2017.1.10.
- Nazareth J, Weinberg L, Fernandes J, Peyton P, Seevanayagam S. Giant right coronary artery aneurysm presenting with non-ST elevation myocardial infarction and severe mitral regurgitation: a case report. *J Med Case Rep*. 2011; 5: 442. doi: 10.1186/1752-1947-5-442.
- Sajeer KT, Muneer K, Sajeev CG. Fusiform aneurysm of left coronary artery presenting as acute myocardial infarction. *Heart Asia*. 2013; 5 (1): 189. doi: 10.1136/heartasia-2013-010400
- Hachey BJ, Kontos MC, Newby LK, Christenson RH, Peacock WF, Brewer KC, et al. Trends in Use of Biomarker Protocols for the Evaluation of Possible Myocardial Infarction. *J Am Heart Assoc*. 2017;6(9). pii: e005852. doi: 10.1161/JAHA.117.005852.
- Sharma S, Jackson PG, Makan J. Cardiac troponins. *J Clin Pathol*. 2004; 57 (10): 1025-6. doi: 10.1136/jcp.2003.015420.
- Kosaraju A, Makaryus AN. Left Ventricular Ejection Fraction. *StatPearls* [Internet]. Treasure Island (FL): StatPearls Publishing; 2017 [updated 2017 Oct 11; cited 2017 Nov 17].
- Mele D, Nardoza M, Chiodi E. Early Speckle-tracking Echocardiography Predicts Left Ventricle Remodeling after Acute ST-segment Elevation Myocardial Infarction. *J Cardiovasc Echogr*. 2017; 27 (3): 93-8. doi: 10.4103/jcecho.jcecho_2_17.
- Afzal S, Khan MA, Muhammad H, Ashraf A, Afzal M. Psychosocial risk factors of myocardial infarction and

- adverse effects of streptokinase in public sector hospitals. *Pak J Med Sci.* 2015; 31 (4): 821-6. doi: 10.12669/pjms.314.6803.
13. Hillebrand J, Rukosujew A, Martens S, Boese D. Redo Operation of Recurrent Giant Coronary Artery Aneurysm: Optimizing Surgical Strategy. *Thorac Cardiovasc Surg Rep.* 2016; 5 (1): 57-9. doi: 10.1055/s-0036-1586232. Epub 2016 Sep 16.
 14. Fang CT, Fang YP, Huang YB, Kuo CC, Chen CY. Epidemiology and risk factors of coronary artery aneurysm in Taiwan: a population based case control study. *BMJ Open.* 2017 Jun 30; 7 (6): e014424. doi: 10.1136/bmjopen-2016-014424.
 15. Phrommintikul A, Krittayaphong R, Wongcharoen W, Yamwong S, Boonyaratavej S, Kunjara-Na-Ayudhya R, et al; CORE-Thailand Investigators. Management of atherosclerosis risk factors for patients at high cardiovascular risk in real-world practice: a multicentre study. *Singapore Med J.* 2017; 58 (9): 535-42. doi: 10.11622/smedj.2017044.