

UDK 616.89-008.441.45:616.895.8-051
COBISS.SR-ID 33173001

ISSN 0350-2899. - Vol. 45, br. 4 (2020), str. 159-161.

SAMOPOVREĐIVANJE U UROLOGIJI - PRIKAZ SLUČAJA

Radoš Žikić (1), Zvonimir Adamović (2), Zoran Jelenković (3)

(1) POLIKLINIKA PAUNKOVIĆ, TIMOČKE BUNE 4, ZAJEČAR; (2) ZDRAVSTVENI CENTAR ZAJEČAR, RASADNIČKA BB; (3) RFZO – FILIJALA ZAJEČAR

Sažetak: Samopovređivanje je namerno nanošenje povrede samom sebi. Najčešće su to opekotine i posekotine. Izuzetno je to pokušaj suicida. Mogu biti zatvorene i otvorene. U urologiji samopovređivanju su izložene muške genitalije. One su zbog anatomskih osobina i topografskog položaja najčešće izložene ovim postupcima. Mogu biti posekotine na penisu, perineumu, skrotumu; avulzija skrotuma, orhiectomy, kastracija do amputacije penisa. To su najčešće duševni bolesnici koji boluju od paranoioidne šisofrenije. Oni u sklopu svoje sumanutosti imaju telesne sinestetičke halucinacije koje se manifestuju nelagodnošću u predelu polnog organa. Postoji sumanuta ideja da je jedino rešenje da otklonu prisutne halucinacije nanošenje povrede samom sebi. Obzirom da su ovi organi jako prokrvljeni, zbog krvavljenja i bolova oni su uvek nakon rituala šokirani. Prikazali smo pacijenta starog 46 godine koji je sebi naneo teške povrede genitalnih organa, avulziju skrotuma i subtotalnu amputaciju penisa. Obzirom da je od samopovređivanja prošlo više od 2 sata to sutura penisa nije mogla da se uradi, pa je nakon reanimacije urađena sutura skrotuma, tunice albuginae i formiran spoljašnji otvor uretre. Nakon izlaska iz šok sobe preveden je u psihijatrijsko odeljenje, a kasnije u višu zdravstvenu ustanovu.

Ključne reči: shisophrenia paranoides, samopovređivanje, amputacija penisa.

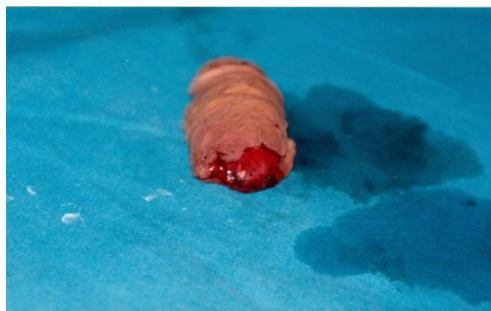UVOD

Samopovređivanje predstavlja namerno nanošenje povrede samom sebi. Najčešće su to posekotine ili opekotine. Često je to način da se osoba izbori sa emocionalnim problemima a vrlo retko je to pokušaj suicida. Muške genitalije su zbog anatomskih osobina i topografskog položaja izložene povređivanju i ako su odećom pokrivena i zaštićena. Povrede mogu biti zadesne na radu, u sportu, u saobraćajnim udesima, seksualno izazvane masturbacijom u

seksualnoj ekstazi nenamerno ili u akutnoj afektivnosti namerno. Mogu biti zatvorene i otvorene.

Amputacija je jedna od najtežih povreda muškog polnog uda, izuzetno retka povreda i podrazumeva potpuni ili delimični prekid kontinuiteta tela penisa [1]. Kompletna amputacija karakteriše se presecanjem kavernoznih tela i mokraćnog kanala a delimična samo jednog njegovog dela. (Slika. br. 1.)

Slika 1. Kompletna amputacija



Penis je organ koji je anatomske podeljen na tri dela: koren, telo i glavić penisa. Koren se nalazi

ispod stidne kosti, on obezbeđuje čvrstinu penisa u erekciji. Telo se sastoji od dva

Adresa autora: Radoš Žikić, Poliklinika „Paunković“, Zaječar, Srbija
E-mail: rados.zikic@gmail.com

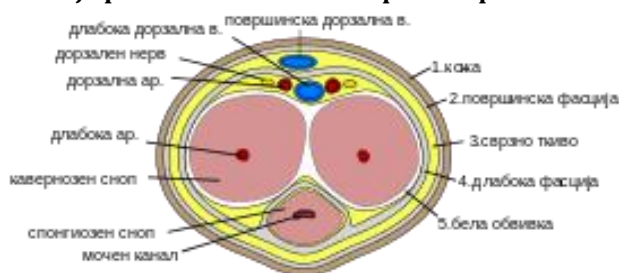
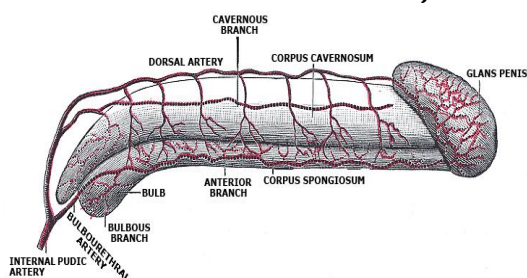
Rad primljen: 17.12.2020. Elektronska verzija objavljena: 08.03.2021.
www.tmg.org.rs

kavernozna i jednog sunderastog tela. Nazivaju se i erektilna tela jer omogućavaju erekciju penisa. Uretra prolazi kroz sunderasto telo i završava se na glaviću spoljašnjim otvorom – meatusom. Glavić predstavlja distalno proširenje

sunderastog tela prekriven slobodnom kožom – prepuccium.

Penis je inervisan od desnog i levog dorzalnog nerva i od grana pudendalnog nerva. Vaskularizovan od unutrašnje pudendalne arterije grane bedrene arterije. (Šema 1.)

Šema 1 .Anatomski detalji: vaskularizacija penisa i transverzalni presek penisa



Otvorene povrede penisa su najčešće nanesene vatrenim ili hladnim oružjem. Kompletna ili potpuna amputacija karakteriše se presecanjem kavernoznih tela i mokraćnog kanala.

U istoriji je zabeležen poseban oblik amputacije penisa (u sklopu kastracije) kod evnuha, datira iz 21. veka p.n.e. Tokom vekova evnusi su vršili razne dužnosti u različitim kulturama kao čuvari hramova, operski pevači, vojnici, službenici [2,3]. Opisani su slučajevi seksualne agresije kao uzrok amputacije penisa. 70-tih godina u Tajlandu su žene amputirale penise svojih muževa koje su uhvatile u preljubi [4]. Dijagnoza je očigledna na osnovu fizičkog pregleda. Detaljnom anamnezom može se doći do razloga i mentalnog stanja pacijenta [5]. Obzirom na jaku prokrvljenost ovih organa otvorene povrede su praćene jakim krvavljenjem, te zbog bolova i hemoragije osoba biva šokirana. U tim slučajevima nakon reanimacije pristupa se hirurškom zbrinjavanju. Lečenje rana sa velikim defektom tkiva zahteva primenu metoda plastične i rekonstruktivne hirurgije koja koristi kožne režnjeve uzete sa kože skrotuma, stidne regije, trbuha [6]. Seksualno uslovljene povrede spoljnih genitalnih organa treba multidisciplinarno a ne samo hirurški zbrinjavati i uvek primeniti antitetanusnu zaštitu.

PRIKAZ SLUČAJA

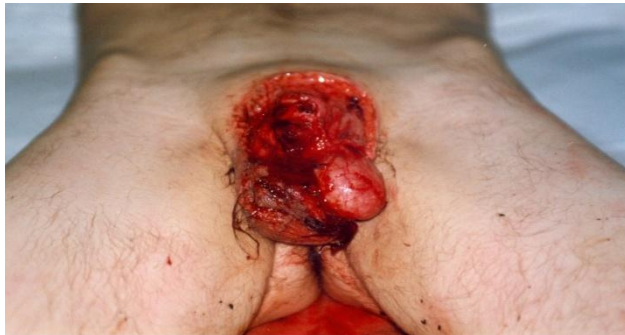Muškarac, star 46 godine, iz okoline Zaječara, u pratnji oca dolazi pre podne u urološko odeljenje. Bled, u lošem opštem stanju. Na prijemu otac iz džepa vadi najlonsku kesu sa odsečenim penisom. Pregledom ispod vate natopljene krvlju pojavljuje se otvorena rana sa levim testisom van skrotuma i subtotalne amputacije penisa. Laboratorijske analize urađene na hitno pokazuju da je hemoglobin 72 g/l.

U heteroanamnezi pacijent je razveden, ima sina starog 17 godina koji živi sa majkom, a on sa roditeljima. Dugo se leči od šizofrenije i stalno govori da se zove Zorana. Dan pre dolaska u odeljenje stavio je ogledalo ispred sebe u visini genitalija i reckavim nožem započeo preuređenje svog polnog identiteta (Slika 5. i 6.). Slučajno u sobu gde je boravio ulazi majka i zatiče ga u lokvi krvi.

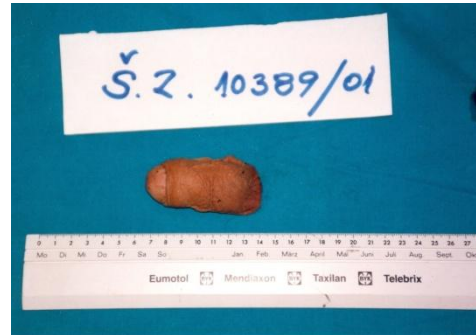Nakon hitne reanimacije pristupa se hirurškom zbrinjavanju povrede. Najpre se ušivaju povrede skrotuma, potom restitucija kavernoznog tela, šav tunicae albuginae. Postavlja se dren. Formira se spoljašnji otvor uretre i nakraju se plasira kateter.

Po izlasku iz šok sobe prebacuje se u psihijatrijsko odeljenje, odakle se prevodi u višu zdravstvenu ustanovu – Specijalna bolnica za psihijatrijske bolesti „Gornja Toponica“.

Slika 2. Amputacija penisa i otvorena povreda skrotuma.



Slika 3. Amutirani deo penisa.



DISKUSIJA

U ljudskom mozgu uobličavaju se sve polne akcije pa i seksualno devijantne iz kojih mogu nastati povrede genitalnih organa [1]. One mogu biti zatvorene i otvorene. Na penisu zatvorene povrede nastaju zadesno zadobijene u polnom aktu kada je penis u erektilnom stanju (fractura penis), zbog ruptur tunicae albuginae, krv iz kavernoznog tela subkutano stvara hematom. Otvorene povrede mogu nastati od druge osobe ili vrlo retko u aktu samopovređivanja od posekotina na skrotumu (sa presecanjem ovojnice i testisi su van skrotalne kесе), posekotine na penisu, do amputacije penisa. Pažljivom anamnezom dolazi se do uzroka nastanka povrede. Zavisno od objektivnog nalaza pristupa se terapiji. Povrede na skrotumu nakon osveženja ivica i hemostaze, ako su testisi van skrotuma vraćaju se u skrotalnu kesu, ušivaju ovojnice, subkutano dren i šav kože. Ako je od amputacije prošlo manje od 2 sata, moguće je mikrohirurgijom u viskocirurškim ustanovama uraditi suturu [6,7]. U drugim slučajevima nakon reanimacije uraditi korektnu hemostazu i restituciju uretre za normalno mokrenje.

Traumatična amputacija penisa retka je urološka i hirurška hitnost. Sistematski pregled 80 slučajeva od 1996. do 2007. godine objavio je samo 37,5% slučajeva koji su prošli uspešnu reimplantaciju [8]. Glavna etiologija amputacije penisa je samoosakaćivanje, nesreće, obrezivanje, napadi i napadi životinja. Još 1970-ih godina sa Tajlanda je zabeležena epidemija amputacija penisa, gde su žene amputirale genitalije svojih muževa zbog neverstva. Ta serija slučajeva od 18 pacijenata i dalje je najveća do danas [4].

Ovde se radi o duševnom bolesniku koji boluje od paranioidne šizofrenije (Shizofrenia

paranoides). U sklopu svoje sumanutosti ima telesne-sinestetičke halucinacije (sinestezija, sposobnost jednog nenadraženog čula da oseti nadražaj drugog nekog čula) koje se manifestuju nelagodnošću u predelu polnog organa. Postoji sumanuta ideja da je jedino rešenje da otkloni prisutne halucinacije isecanje polnog organa, što on i čini, dajući sumanuto objašnjenje "da bi postao žena". Zbog toga je nakon hirurškog zbrinjavanja upućen u duševnu bolnicu.

ZAKLJUČAK

Prikazali smo izuzetno redak slučaj samopovređivanja. Restitucija odsečenog penisa nije pokušana, jer je od odsecanja do dolaska u urološko odeljenje prošlo više od 2 sata. Do još većeg iskrvavljenja nije došlo jer penis nije bio u erekciji. Nakon reanimacije je urađena sutura skrotuma, tunice albuginae i formiran spoljašnji otvor uretre. Nakon izlaska iz šok sobe preveden je u psihijatrijsko odeljenje.

LITERATURA:

1. Sava P. Urologija, Medicinska knjiga, 1984; 731-738.
2. Jordan GH., Gilbert DA. Management of amputation injuries of the male genitalia. U Urol. Clin. North. Am. 16, 1989; 359-367.
3. Radić P. Carigrad, Priče sa Bosfora, Evoluta. Beograd, 2007; 62-72.
4. Kasian Bhanganada MD, Tu Chayavatana, Chumporn Pongnumkul, Anunt Tonmukayakul, Piyasakol Sakolsatayadorn, Krit Komaratat et al. Surgical management of an epidemic of penile amputations in Siam. The American Journal of Surgery 1983;146(3):376-382. Available from: [https://doi.org/10.1016/0002-9610\(83\)90420-8](https://doi.org/10.1016/0002-9610(83)90420-8).
5. Kochakam W. Traumatic amputation of the penis. Brazilian Journal of Urology, 2000; 26: 385.
6. Tushar Patial, Girish Sharma, and Pamposh Raina Traumatic penile amputation: a case report. BMC Urol. 2017; 17: 93. Published online 2017 Oct 10. doi:10.1186/s12894-017-0285-4.
7. Jezior JR, Brady JD, Schlossberg SM. Management of penile amputation injuries. World J Surg. 2001;25(12):1602-1609. doi: 10.1007/s00268-001-0157-6.
8. Babaei AR, Safarinejad MR. Penile reimplantation, science or myth? A systematic review. Urol J. 2009;4(2):62-65.