

UDK 616.14-089.819.1-056.24
COBISS.SR-ID 38761993

Implantacija port-a-cath vaskularnog katetera - iskustva iz prakse i uticaj na kvalitet života

Aleksandra Aleksić (1), Tamara Živanović (1), Veselin Gerić (1), Aleksandra Babić (2), Sanja Tanasković MD

(1) ODELJENJE ZA ANESTEZIOLOGIJU I INTENZIVNU NEGU, KLINIČKO-BOLNIČKI CENTAR BEŽANIJSKA KOSA, BEOGRAD; (2) ODELJENJE ZA ONKOLOGIJU, KLINIČKO-BOLNIČKI CENTAR ZEMUN

Sažetak: Centralni venski kateteri (CVK) imaju veoma važnu ulogu u lečenju pacijenata sa malignim oboljenjima. CVK se koriste za primenu hemioterapije, a takođe i za produženu upotrebu tečnosti, krvi i krvnih derivata, antibiotika, parenteralne ishrane, kao i za često uzorkovanje laboratorijskih rezultata. Port-a-cath venski kateteri su zatvoreni sistemi i njihova funkcija je da omoguće pristup centralnom vaskularnom sistemu. Upotreba ovih sistema povezana je sa smanjenom mogućnošću infekcije, jednostavnim održavanjem porta koji se ne koristi, estetskom dobiti i poboljšanom pokretljivošću pacijenata. U našoj ustanovi je ugrađeno 16 port-a-cath vaskularnih katetera kod onkoloških pacijenata od januara 2017. do 31. januara 2018. Nije bilo ranih komplikacija, a kod 12,5% pacijenata su se javile kasne komplikacije. Subjektivnom procenom svih pacijenata sa ugrađenim port-a-cath sistemom je utvrđeno poboljšanje kvaliteta života.

Ključne reči: port-a-cath, onkološki pacijenti, kvalitet života, hemioterapija

UVOD

Pacijentima sa malignim oboljenjima je neophodan multidisciplinarni pristup i terapija koja se često daje intravenski. Centralni venski kateteri (CVK) imaju veoma važnu ulogu u izlečenju ovih pacijenata. Oni se ne koriste samo u primeni hemioterapije (hemoterapije), već i za produženu upotrebu tečnosti, krvi i krvnih derivata, antibiotika, parenteralne ishrane (TPI), kao i za često uzorkovanje laboratorijskih rezultata. Postoje različite vrste CVK-a: netunelirani CVK, periferno insertovani PICC, tunelirani i CVK sa implantabilnim portom. Za onkološke pacijente najprikladniji su CVK sa implantabilnim portom zbog relativno jednostavne implantacije i upotrebe, niske stope infekcije, sigurnosti i udobnosti koju pružaju pacijentima. [1,2,3,4]. U savremenoj onkologiji ovi sistemi zamenjuju tunelirane katetere i katetere za kratkotrajnu upotrebu. Hemioterapija se prima ciklično da bi se izbegla ponovna upotreba CVK-a koji dovodi do skleroze zida krvnih sudova. Kako svaki invazivni postupak nosi svoje rizike (infekcija, hematoma, pneumotoraks i dr.), postoji mogućnost primene port-a-cath katetera koji poboljšava kvalitet života pacijentima na dugoročnoj terapiji [5].

OPIS PROCEDURE: PLASIRANJE PORT-A-CATH

Port-a-cath se sastoji od katetera i komore koja se, osim za davanje citostatika, antibiotika i lekova protiv bolova, takođe koristi i za parentelarnu ishranu ili za uzorkovanje krvi. Port se plasira subkutano, uglavnom na prednjoj strani grudnog koša i vezuje za kateter postavljen u gornjoj šupljoj veni iznad ušća u desnu pretkomoru. Port-a-cath može ostati tako plasiran nekoliko meseci. Da bi put za davanje terapije ili uzorkovanje krvi bio pristupačan, posebna šuplja igla (Huber igla) se ubacuje kroz kožu u silikonsku membranu porta, dok je komora imobilisana prstima nedominantne ruke. Punkcija porta se uvek radi u sterilnim uslovima, primenom aseptične tehnike na koži uz upotrebu sterilnih rukavica da bi se sprečila infekcija [1]. Preporučuje se ispiranje otvora rastvorom heparina u koncentraciji 10-100ij / ml nakon svake upotrebe [6].

Procedura plasiranja port-a-cath katetera može se obaviti na sledeće načine: hirurškom tehnikom pripreme krvnog suda, tehnikom direktne punkcije vene uz pomoć ultrazvuka. Prednost direktne punkcije vene je mogućnost izvođenja procedure u lokalnoj anesteziji. Hirurško plasiranje porta se vrši u opštoj ili regionalnoj anesteziji. Potencijalna mesta za umetanje CVK-a su cefalična i bazilična vena, subklavijska vena, interna jugularna vena na vratu ili eksterna jugularna vena koja se može koristiti za pristup kod

dece. Izbor mesta punkcije vene obično se određuje na osnovu lokalizacije malignog oboljenja (kontralateralna strana kod jednostranog karcinoma dojke), prisustva infekcije, tromboze vena ili prethodno postavljenog pejsmejera. Prosečna dužina katetera gde se postiže željeni položaj (do kavoatrijalne spojnice) je kod punktirane jugularne ili vene subklavije oko 18 cm na desnoj i 22 cm na levoj strani. Tokom procedure neophodno je EKG nadgledanje. Nakon procedure, položaj katetera se proverava radiološkim pregledom-radiografijom pluća, koji takodje isključuje prisustvo pneumotoraksa. (2)

Najčešća komplikacija i najčešći razlog eksplantacije katetera je infekcija i zato je neophodna antimikrobna profilaksa [7]. Ostale komplikacije se mogu podeliti prema mehanizmu na :

- Komplikacije tokom intervencije (punkcija arterije, hematoma, vazdušna embolija, pneumotoraks, srčane aritmije, perforacija srčanih šupljina i velikih krvnih sudova)
- Komplikacije vezane za kateter (malpozicija, tromboza, okluzija, knikovanje katetera, nekroza kože)
- Vaskularne komplikacije (tromboza vena, arteriovenske fistule)

Druga podela komplikacija vezanih za implantaciju port-a-cath sistema je sledeća: - rane (između 24 sata i 4 nedelje od implantacije) i - kasne (4 nedelje nakon implantacije) [3]

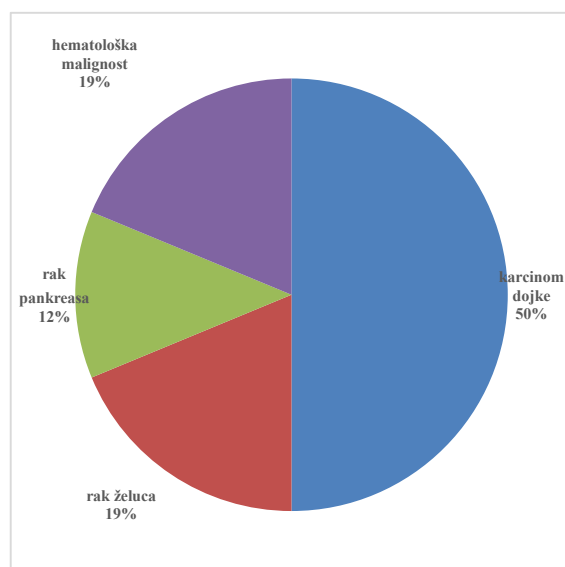
Svrha rada je bila da predstavi iskustvo Kliničko- bolničkog centra Bežanijska kosa vezano za implantaciju port-a-cath katetera.

Implantacija port-a-cath sistema predstavlja hiruršku proceduru koja se sprovodi u operacionoj sali pod lokalnom anestezijom u aseptičnim uslovima. Svim pacijentima je bilo potrebno često davanje parenteralne terapije i uzorkovanje krvi za laboratorijske analize, a indikaciju za implantaciju port-a-cath sistema postavljao je onkolog ili hirurg. Zbog kompromitovanog imunološkog statusa i sprečavanja infekcije kateterom, svi pacijenti su dobili profilaktičku dozu antibiotika ceftriaksona 2 g na 1 sat pre procedure. Mesto plasiranja je uglavnom bila desna vena subclavia, dok je kod pacijentkinja koje su bile podvrgnute totalnoj mastektomiji port postavljen na suprotnoj strani. U uslovima lokalne anestezije kateter je plasiran tehnikom direktne punkcije vene na osnovu anatomskih tačaka. Ispred pektoralnog mišića napravljen je džep u potkožnom tkivu gde je komora postavljena i učvršćena. Na kraju procedure, komora je isprana rastvorom heparina u koncentraciji od 100 ij / ml. Posle procedure položaj katetera je verifikovan rendgenskim snimkom. Pacijenti i njihove porodice su obučene za upotrebu, ispiranje i sprečavanje infekcija sistemom port-a-cath.

PRIKAZ SERIJE SLUČAJEVA

U našoj ustanovi je od januara 2017. do 31. januara 2018. kod onkoloških pacijenata implantirano 16 port-a-cath vaskularnih katetera.

Slika 1: Raspodela onkoloških pacijenata koji su podvrgnuti implantaciji port-a-cath katetera



Najveći procenat bolesnika dobio je terapiju zbog karcinoma dojke (8), 3 bolesnika su lečena od raka želuca, 2 od karcinoma pankreasa i žučnih vodova, i 3 pacijenta su imala hematološki malignitet (slika 1). Prosečna starost pacijenata je bila 48 godina (27 - 75).

Nije bilo ranih komplikacija tokom plasiranja porta. Kasne komplikacije su se javile kod 2 pacijentkinje – dislokacija katetera kod jedne, koja je zahtevala ponovljenu inserciju porta, a kod druge pacijentkinje je došlo do rotacije komorice porta koja je rešena u lokalnoj anesteziji.

DISKUSIJA

U razvijenim zemljama upotreba ovih katetera je standardna u lečenju onkoloških pacijenata, dok su u zemljama u razvoju podaci o upotrebi ovih katetera oskudni, što je verovatno posledica nedostupnosti i visokih troškova samog katetera. Port-a-cath sistemi su zatvoreni i njihova funkcija je da omogućuje pristup centralnom vaskularnom sistemu. To omogućava upotrebu kože kao prirodne barijere protiv infekcije i vađenje igle za ubod nakon svake upotrebe. Prednosti tako zatvorenog sistema su smanjena mogućnost infekcije, jednostavno održavanje porta koji se ne koristi, estetska dobit od supkutano postavljene komore, obezbeđivanje pokretljivosti pacijenata, kao i obavljanje njihovih uobičajenih dnevnih aktivnosti i smanjena mogućnost komplikacija u vezi sa centralnim i perifernim venskim kateterima [1]

Infekcije, hematomi, malpozicija katetera, pneumothorax, tromboza/embolizacija, knikovanje katetera su i dalje važne komplikacije koje prate implantaciju porta-a cath katetera. Tokom protekle decenije izveštaji ukazuju da se stopa komplikacija značajno smanjila poboljšanjem same tehnike plasiranja kao i materijala samog katetera. Ranije su korišćeni kateteri Hicman i Broviac, a danas se koriste port-a cath zbog lakoće pristupa i niže stope komplikacija [8,9]. Kako je tehnologija proizvodnje katetera i materijala poboljšana, danas su kateteri sa implantabilnim portom lakši, jači i mogu da podrže veći pritisak tečnosti za česte dijagnostičke procedure kojima su izloženi onkološki pacijenti [10-17].

Prema našem iskustvu, ova procedura je praćena kasnim komplikacijama koje su se javile kod 12,5% pacijenata. Dislokacija katetera koja je dovela do ponovljene insercije porta se javila kod 6,25% pacijenata, i takođe je kod 6,25% pacijenata došlo do rotacije komorice porta. Ove komplikacije su rešene rutinski i nisu značajno uticale na protokol lečenja.

Prednosti ove procedure su bile brojne. Ponovna upotreba standardnog CVK ponekad dovodi do skleroze krvnih sudova. Vene pacijenata sa port-a-cath sistemima su bile zaštićene i izbegla se ponovljena implantacija CVC, osim kod jedne pacijentkinje zbog dislokacije katetera. Takođe, korišćenje port-a-cath sistema imalo je koristi za medicinsku negu i druge procedure lečenja, pružajući medicinskom osoblju jednostavan pristup venskom putu.

Subjektivna procena svih pacijenata sa ugrađenim port-a -cath sistemom je poboljšani kvalitet života. Glavne prednosti koje su primetili pacijenti bile su veća pokretljivost i poboljšana udobnost.

ZAKLJUČAK

Plasiranje port-a-cath sistema značajno poboljšava kvalitet života i pacijenti su iskusili veću pokretljivost i udobnost. Subjektivnom procenom svih pacijenata sa ugrađenim port-a -cath sistemom je utvrđeno poboljšanje kvaliteta života. Vene pacijenata su zaštićene od skleroze i izbegnuta je ponovljena implantacija CVK-a. U našoj ustanovi je ugrađeno 16 port-a-cath vaskularnih katetera kod onkoloških pacijenata od januara 2017. do 31. januara 2018. Nije bilo ranih komplikacija, a kod 12,5% pacijenata su se javile kasne komplikacije. Prednost ove metode je da medicinsko osoblje ima jednostavan pristup venskom putu za davanje terapije ili uzorkovanje krvi za laboratorijske analize.

LITERATURA:

1. Gonda SJ, Li R. Principles of subcutaneous port placement. *Tech Vasc Interv Radiol.* 2011;14(4):198-203.
2. Teichgräber UK, Pfitzmann R, Hofmann HA. Central venous port systems as an integral part of chemotherapy. *Dtsch Arztebl Int.* 2011;108(9):147-53.
3. Teichgräber UK, Gebauer B, Benter T, Wagner HJ. Central venous access catheters: radiological management of complications. *Cardiovasc Intervent Radiol.* 2003; 26(4):321-33.
4. Torro A, Shembari E, Mattone E, Di Carlo I. Which is better for patients with breast cancer : Totally implanted vascular access device or peripheral inserted central catheter (PICC)? *World J Surg.* 2020;44(3):1004-1005. doi: 10.1007/s00268-019-05196-4
5. Di Carlo I, Pulvirenti E, Mannino M, Toro A. Increased use of percutaneous technique for totally implantable venous access devices. Is it real progress? A 27-year comprehensive review on early complications. *Ann Surg Oncol* 2010;17:1649-1656.

6. Teichgräber UK, Gebauer B, Benter T, Wagner Jrofo. Long-term central venous lines and their complications. 2004;176(7):944-52.
7. Gebauer B, Teichgräber U, Werk M, Wagner HJ Rofo. Periinterventional prophylactic antibiotics in radiological port catheter implantation. 2007;179(8):804-10.
8. Bleasdale SC, Trick WE, Gonzalez IM, Lyles RD, Hayden MK, Weinstein RA. Effectiveness of chlorhexidine bathing to reduce catheter-associated bloodstream infections in medical intensive care unit patients. Archives of Internal Medicine 2007;167(19):2073-9. [PUBMED: 17954801]
9. Boonyasiri A, Thaisiam P, Permpikul C, Judaeng T, Suiwongsa B, Apiradeewajaset N, et al. Effectiveness of chlorhexidine wipes for the prevention of multidrug-resistant bacterial colonization and hospital-acquired infections in intensive care unit patients: a randomized trial in Thailand. Infection Control and Hospital Epidemiology 2016;37(3):245-53. [PUBMED: 26894621]
10. Walser EM. Venous access ports: indications, implantation technique, follow-up, and complications. Cardiovasc Intervent Radiol. 2012;35(4):751-64.
11. Xing, Lei, Wu Kainan. Diagnosis and treatment of peripherally inserted central catheters (PICC)-related sepsis in breast cancer for chemotherapy. The Chinese-German Journal of Clinical Oncology. Pub Date : 2012-02-08. DOI: 10.1007/s10330-011-0912-6.
12. Lewis SR, Schofield-Robinson OJ, Rhodes S, Smith AF. Chlorhexidine bathing of the critically ill for the prevention of hospital-acquired infection. Cochrane Database Syst Rev. 2019;8(8):CD012248. doi: 10.1002/14651858.CD012248.pub2.
13. Okszaki M, Oyama K, Kinoshita J, et al. Incidence of and risk factors for totally implantable vascular access device complications in patients with gastric cancer: A retrospective analysis. Mol Clin Oncol. 2019;11(4):343-348. doi: 10.3892/mco.2019.1897. Epub 2019 Jul 15.
14. Goltz JP, Noack C, Petritsch B, Kirchner J, Hahn D, Kickuth R. Totally implantable venous power ports of the forearm and the chest: Initial clinical experience with port devices approved for high-pressure injections. Br J Radiol. 2012;85:e966-e972. doi: 10.1259/bjr/33224341.
15. Schiffer CA, Mangu PB, Wade JC, Camp-Sorrell D, Cope DG, El-Rayes BF, Gorman M, Ligibel J, Mansfield P, Levine M. Central venous catheter care for the patient with cancer: American Society of Clinical Oncology clinical practice guideline. J Clin Oncol. 2013;31:1357-1370. doi: 10.1200/JCO.2012.45.5733
16. Li Y, Cai Y, Gan X, Ye X, Ling J et al. Application and comparison of different implanted ports in malignant tumor patients. World J Surg Oncol. 2016;14:251. doi: 10.1186/s12957-016-1002-6.
17. Ji L, Yang J, Miao J, Shao Q, Cao Y, Li H. Infections related to totally implantable venous-access ports: Long-term experience in one center. Cell Biochem Biophys. 2015;72:235-240. doi: 10.1007/s12013-014-0443-1