

TORZIJA TESTISA: SPECIFIČNOSTI BIMODALNE KLINIČKE PREZENTACIJE, DIJAGNOSTIKE I LEČENJA

Zorica Jovanović (1), Andjelka Slavković (1), Goran Janković (1), Maja Zečević (8), Milan Slavković (2)

(1) KLINIKA ZA DEČJU HIRURGIJU UNIVERZITETSKI KLINIČKI CENTAR NIŠ; (2) UNIVERZITETSKA DEČJA KLINIKA BEOGRAD

Sažetak: Torzija testisa (TT) je stanje uzrokovano uvrtnjem spermatične vrpce, što dovodi do prekida protoka krvi do testisa. Najčešće javlja u dva različita perioda rasta i razvoja. Znatno je ređa oko rođenja, pre ili neposredno posle, uključujući i prvi mesec života, a mnogo češće u starijem uzrastu od 12-18 godina. Osim uzrasta, različit je patoanatomski supstrat, mehanizam nastanka i klinička prezentacija. Kod mlađih adolescenata je to urgentno kliničko stanje, dok kod novorođenčeta najčešće nije. Cilj rada je ukazati na ove specifičnosti, jer od pravovremenog prepoznavanja zavisi i terapijski pristup, koji može biti suštinski različit.

Ključne reči: testis, torzija, adolescenti, perinatalna torzija testisa

UVOD

Embrionalni razvoj testisa započinje veoma rano, već u 6. nedelji gestacije, kondenzacijom tkiva urogenitalnog grebena. U poslednjem trimestru trudnoće, kao rezultat rasta ploda i pod uticajem endokrinih stimulusa, testis napušta abdomen i kroz ingvinalni kanal se spušta u skrotum. Na tom putu ga prati procesus vaginalis, peritonealni izvrat [1]. Testis je fiksiran u skrotumu gubernakulumom. Spermatična vrpca u koju ulaze a.testicularis, plexus pampiniformis i ductus deferens zauzimaju ingvinalni položaj proksimalno od testisa. Pošto je vreme krucijalni faktor u spašavanju torkviranog testisa, dobro poznavanje anatomije i embrionalnog razvoja je veoma važno u razumevanju patofiziološkog mehanizma ovog stanja [2-5].

DEFINICIJA

Torzija testisa (TT) je stanje uzrokovano uvrtnjem spermatične vrpce, što dovodi do prekida protoka krvi do testisa. Tkivo testisa ne može opstati bez protoka krvi, te može doći do gubitka zahvaćenog testisa ako se ne leči odmah. Zato je TT urgentno hirurško stanje i najčešći uzrok gubitka testisa.

INCIDENCA

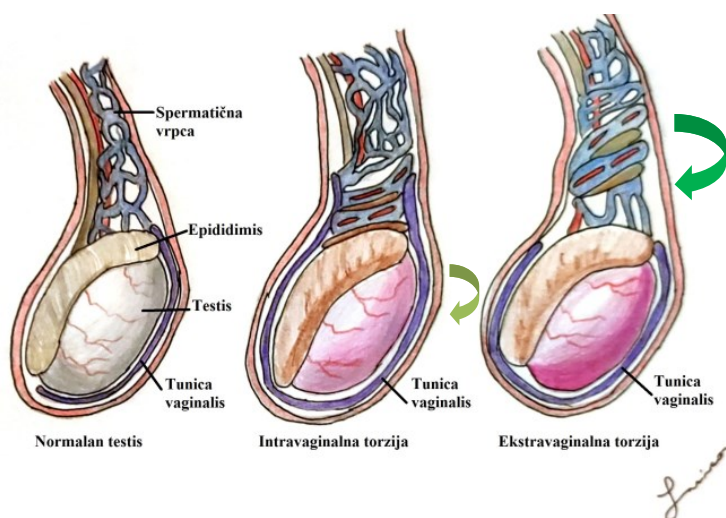
Uvrtnje spermatične vrpce može da se javi u bilo kom uzrastu, ali najčešće u uzrasnoj grupi od 12 do 18 godina (pubertet) i u prvoj godini života (12%). U proseku 3,8 na 100 000 muškaraca mlađih od 18 godina na godišnjem nivou ima TT, a bilateralna je u 40% slučajeva [3]. Torzija testisa je uzrok u 26% akutnog skrotuma i u 42% se završi orhiektomijom [3,6,7]. 10% dečaka sa potvrđenom TT ima pozitivnu porodičnu anamnezu [6]. Sezonska incidencija torzije testisa se kreće od 36,2% u proleće, 31% u zimu, 19% u leto do 13,8% u jesen. U 81% slučajeva se torzija javlja kada je atmosferska temperatura niža od 15C [7]. Može da se javi i nakon fizičke aktivnosti.

UZRASNA DISTRIBUCIJA

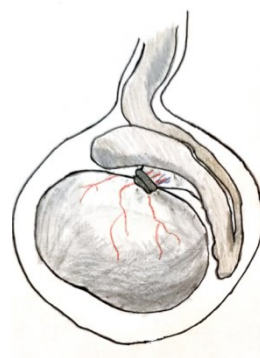
Distribucija po uzrastu je bimodalna, kao što je i patoanatomski supstrat. Kod fetusa i novorođenčeta se javlja ekstravaginalna torzija, jer testisi mogu slobodno da rotiraju pre njihove fiksacije preko tunice vaginalis unutar skrotuma (Slika 1). Obično se dijagnostikuje u prvih 7-10 dana života. Normalna suspenzija testisa osigurava čvrsto fiksiranje epididimalno-testisnog kompleksa sa zadnje strane i efikasno sprečava uvrtnje spermatične vrpce.

Ekstravaginalna torzija čini približno 5% svih torzija. Ovo stanje je povezano sa velikom porođajnom težinom. Bilateralna perinatalna torzija je retka, iako je primećen porast broja objavljenih slučajeva. Trenutno u literaturi se taj broj kreće oko 56.

Slika 1. Anatomski tipovi TT



Slika 2. Torzija mezorhijuma



Kod adolescenata i muškaraca koji imaju visoko pripajanje tunice vaginalis, kao i abnormalnu fiksaciju mišićnog i fascijalnog omotača, testis može slobodno da se rotira unutar tunice vaginalis (intravaginalna torzija testisa (Slika 1). Ova urođena anomalija, nazvana deformacija bata od zvona (bell clapper), može dovesti do toga da uzdužna osa testisa bude orijentisana poprečno, a ne cefalokaudalno. Do torzije testisa može doći i ukoliko postoji abnormalni mezorhijum između testisa i pasemenika, tj. kada je testis širi od mezenterijuma [8]. Torzija dugačkog mezorhijuma (intravaginalna torzija), redak oblik, koji može da objasni ultrazvučni nalaz hiperemije epididimisa uprkos oskudnoj vaskularizaciji testisa (Slika 2).

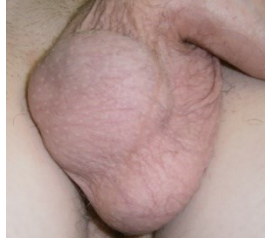TORZIJA TESTISA U ADOLESCENTNOM PERIODU

Torzija testisa je klinička dijagnoza. Kliničku sliku torzije u ovoj uzrasnoj grupi karakterišu: nesnosan jednostrani bol u zahvaćenom testisu, (češće levo) sa iznenadnim otokom jer se strukture uvijaju (poput lutke na žici) i testis se podiže. Pacijenti mogu imati groznicu, mučninu i povraćanje, bol u truhu, a u anamnezi - prethodni bol u testisima. Ukoliko pacijent ima akutni skrotum u kliničkoj prezentaciji, osnovni cilj je isključiti torziju testisa, jer je jedino ona urgentno hirurško stanje [9]. Vrlo često, dečaci ne mogu precizno i tačno da objasne početak simptoma, kao i njihovu težinu, ozbiljnost i trajanje. Mnogi pacijenti ne dolaze odmah, nakon pojave simptoma, dodatno limitirajući terapijski prostor za spašavanje testisa [10].

U anamnezi, neki od pacijenata pominju skorašnju traumu ili fizički napor, koji je prethodio tegobama [11]. Pojedini imaju i nespecifične urinarne smetnje. Visoki položaj testisa je indikativan za uvrnutu i skraćenu spermaticku vrpcu [12] (Slika 3). Stid kod pacijenata u predpubertetu ili pubertetu može sprečiti otkrivanje bolova u skrotumu, a pacijent u adolescenciji može da smatra da skrotalni bol koji se odnosi na donji deo trbuha nije skrotalnog ili testisnog porekla. Iz tog razloga, svaki adolescent koji se žali na bol u truhu treba da se podvrgne pregledu spoljašnjih genitalija kako bi se isključila mogućnost patologije skrotuma.

Retrospektivna analiza 73 adolescentnih pacijenta (srednji uzrast 15,3 godina) koji su bili podvrgnuti hirurškom tretmanu torzije testisa pokazala je da su pacijenti koji su imali bolove u truhu, u poređenju sa pacijentima sa početnim bolom u testisima, imali značajno kašnjenje u dijagnozi/lečenju (srednje trajanje bola od 36 sati naspram 5 sati) i značajno veću stopu gubitka testisa (81% naspram 4%) [13]. Rezultati studije sugerišu da svakih 10 min u kašnjenju smanjuje šansu preživljavanja testisa za 4,8%.

Slika 3. Akutni skrotum – horizontalni položaj desnog testisa



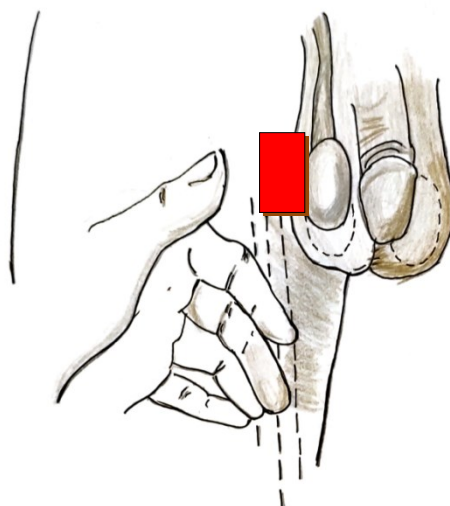
Nekada pacijenti navode da su ranije imali slične tegobe slabijeg intenziteta, u smislu unilateralnog bola u skrotumu, koji je spontano prolazio za nekoliko sati. Horizontalni položaj testisa je najčešće je uzrokovano intermitentnom torzijom testisa. Stanje je češće na levom testisu. Povremeni bol u testisima u prisustvu abnormalnog položaja testisa treba da opravda dijagnozu intermitentne torzije testisa. Rana bilateralna orhidopeksija je efikasna. Ako se na osnovu kliničke slike sumnja na TT, neophodna je rana urološka konsultacija i urgentna hirurška intervencija, uz racionalnu primenu dodatne dijagnostike.

Sistem bodovanja TWIST (Testicular Workup for ischemia and Suspected torsion) je razvijen kako bi se utvrdio rizik od torzije testisa na kliničkoj osnovi i smanjila potreba za ultrasonografijom. TWIST skor koristi urološku anamnezu i fizički pregled za procenu rizika od torzije testisa. Parametri uključuju:

1. Otok skrotuma i testisa, gde normalni orijentiri (epididimis) možda neće biti opipljiv zbog otoka (2 boda)
2. tvrd testis (2)
3. odsutan kremasterični refleks (1)
4. mučninu/povraćanje (1)
5. visoko podignut testis(1)

Pacijenti se klasifikuju kao niskorizični, srednje ili visokorizični. TWIST skor se zasniva na zbiru, koji se kreće od 0 do 7. Rezultati stratifikacije rizika za one sa niskim rizikom od torzije testisa su 0 do 2 boda; srednji rizik, 3 do 4 boda; i visokog rizika, 5 do 7 bodova.

Slika 4. Kremasterični refleks



Stimulacijom unutrašnje strane butine stimulišu se senzorna vlakna genitofemoralnog i ilioinguinalnog nerva kada dolazi do kontrakcije mišića kremastera sa rezultirajućim uzdizanjem ipsilateralnog testisa (Slika 4).

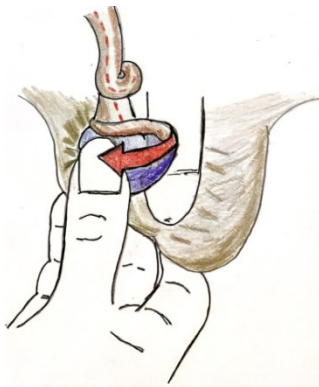
Posledice torzije testisa su: gubitak spermatogeneze unutar 4-6h i gubitak hormonalne funkcije 10-12h nakon okluzije testikularnih krvnih sudova. Preživljavanje testisa nakon torzije je veoma teško predvideti. Radovi objavljuju stopu preživljavanja ukoliko je hirurška intervencija rađena u prvih 6h od pojave simptoma 90-100%, a od 6-12h, opada na 50%, a manja je od 10% ukoliko simptomi traju duže od 24h [14]. Preživljavanje testisa nakon produžene torzije može ukazivati na to da protok krvi u testisima nije bio potpuno prekinut ili se radi o intermitentnoj torziji. Zato, ukoliko postoji visok stepen sumnje na torziju testisa na osnovu anamneze i fizikalnog pregleda imaging pregledi ne moraju biti rađeni, već se pacijent odmah podvrgava hirurškoj intervenciji. Kašnjenje radi dopunske dijagnostike, produžava vreme testikularne ishemije i smanjuje stopu preživljavanja testisa [14]. U nejasnim slučajevima Doppler ehosonografija koja je visoko senzitivna 88,8% i specifična 98,8%, sa samo 1% lažnih rezultata [15].

Tretman torzije testisa

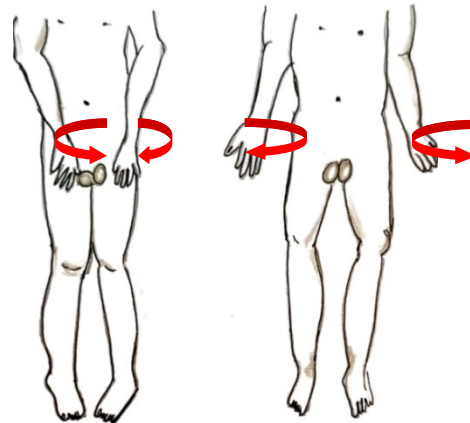
Definitivni način lečenja torzije testisa je operativni, nakon eventualne manuelne detorkvacije. Procedura manuelne detorkvacije testisa omogućava ublažavanje bolova, ukoliko je uspešna, s tim što se nakon toga mora potvrditi obnova krvotoka. Ostali znakovi koji ukazuju na uspešnu manuelnu detorkvaciju su: promena položaja testisa iz poprečne u uzdužnu orijentaciju, donji položaj testisa u skrotumu i povratak normalnih arterijskih pulzacija na Doppler ultrasonografiji. Preporučuje se naknadna ohidopeksija, kako bi se sprečilo ponavljanje torzije.

Manuelna detorkvacija se izvodi u sedaciji, ako se još nije razvio otok skrotuma i testisa. U 2/3 pacijenata se testis torkvira medijalno, a u 1/3 lateralno. Ponekad detorkvaciju treba ponoviti 2-3 puta za potpunu detorziju [16,17,18] (Slika 5).

Slika 5.
Manuelna detorzija

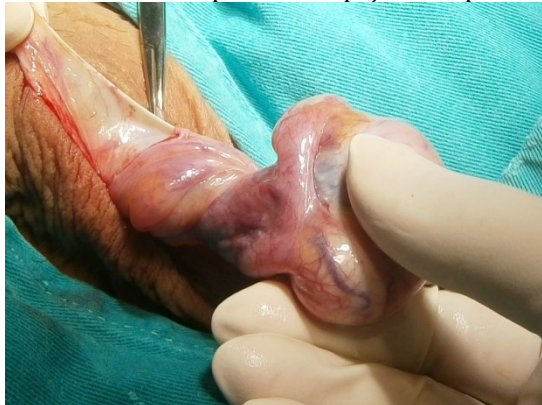

Slika 6.
Pravac derotacije testisa-poput otvaranja knjige

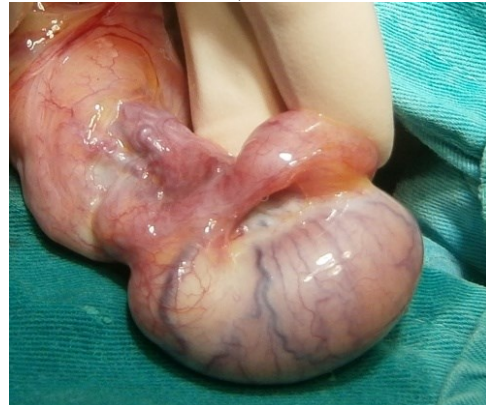

Za manuelnu detorkvaciju torzije desnog testisa, lekar se postavlja ispred pacijenta koji stoji ili leži na leđima i levim palcem i kažiprstom drži desni testis pacijenta. Lekar tada rotira desni testis prema spolja za 180° u smeru medijalno-bočno (Sl 5). Za levi testis pacijenta, lekar koristi desni palac i kažiprst i rotira levi testis pacijenta prema spolja za 180° od medijalnog do lateralnog. Većina torzija se uvrće prema unutra i prema srednjoj liniji; stoga ručna detorkvacija testisa uključuje uvrtnje prema spolja i bočno (Slika 6.) U jednoj seriji od 104 pacijenta, lateralna rotacija je nađena kod 46% pacijenata, a nema faktora koji bi sa sigurnošću ukazali na smer torzije.

Slika 7. TT 360 stepeni. 4h od pojave simptoma

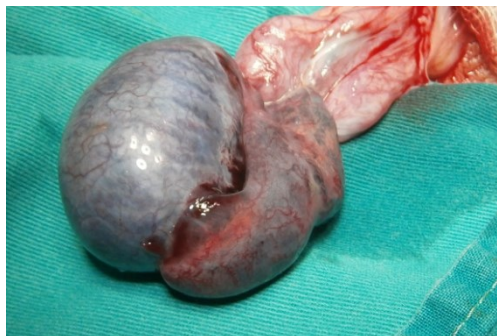


Slika 8. Detorkviran, vitalan testis



U starijih dečaka sa TT, kontralateralna bell clapper anomalija je visoko prevalentna što podržava standardnu praksu kontralateralne testikularne fiksacije u ovim situacijama. Međutim, prevalenca kontralateralne bell clapper anomalije je mala u dečaka sa monorhizmom nakon perinatalne torzije zbog čega nije opravdana fiksacija solitarnog testisa [19]. Metod fiksacije ostaje stvar lične preference hirurga, ali korišćenje apsorbilne suture za fiksaciju je udruženo sa rekurentnošću torzije i treba biti izbegnuta [20].

Slika 9. Gangrena testis-TT stara 4 dana



PERINATALNA TESTIKULARNA TORZIJA – PTT

Torzija spermatične vrpce fetusa i novorođenčeta je poseban i redak entitet, različit od onog koji se viđa kod dečaka u juvenilnom i adultnom uzrastu. Testikularna torzija se dešava prenatalno (u zadnjem trimestru) ili postnatalno, u prvih trideset dana života. Taylor 1897. prvi opisao neonatalnu ekstraravaginalnu unilateralnu torziju testisa u novorođenčeta Papadatos i Moutsouris 1967. su prvi opisali bilateralnu torziju testisa [21].

Simptomatologija je atipična a klinička prezentacija šarolika. 70% se razvija pre rođenja a kod 30% dečaka posle rođenja. Jednaka je zastupljenost strana [22], a u 20% PTT je bilateralna, javljajući se češće simultano, ali i asinhrono [23]. Nepostojanje konsenzusa u dijagnostici i lečenju doprinosi konfuziji i može za posledicu imati brojne medicinske (i pravne!) probleme.

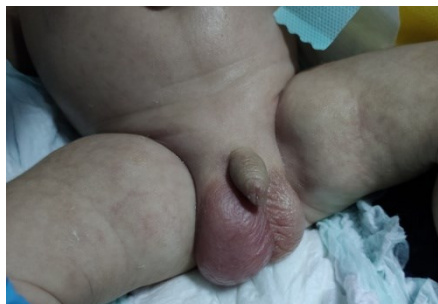Etiologija i patofiziološki mehanizam nastanka torzije testisa tokom trudnoće su nepoznati. Najčešće se dešava između 34. i 36. nedelje gestacije, za šta postoji i ultrazvučna potvrda, mada je u 32. nedelji opisana bilateralna torzija. Incidenca in utero torzija nije poznata i znatno je veća jer je svaka anorhija ili vanishing testis, testicular regression syndrome (TRS), krajnji rezultat TT. Favorizujući faktori za nastanak prenatalne TT: Testikularni hormon insulin-3 (Insl3) (*Leydig insulin-like faktor (LEY I-L) - relaxin-like factor (RLF)*) je deo insulinske peptidne familije koga stvaraju Lajdigove ćelije i kritičan je za razvoj gubernakuluma miša. Nerazvijen gubernakulum i povećana testikularna mobilnost i Insl3 mutant miševa rezultiraju anomalijama spermatične vrpce, odloženim/odsutnim testikularnim spuštanjem i testikularnom torzijom [24]. Ostali favorizujući faktori: fetalni stres, preeklampsija, gestacioni dijabetes,

blizanačka gestacija, produžen vaginalni porođaj, karlična prezentacija ploda, majka multipara, velika TM u odnosu na gestacionu starost, prisustvo prenatalne hidronefroze [21]. Povišen intrauterini pritisak kao i pritisak u porođajnom kanalu tokom porođaja [25] stimuliše snažan kremasterični odgovor u trenutku kada još ne postoji tunika - skrotum spoj. Zato se mnoge prenatalne TT se dešavaju u terminskih dečaka prosečne TM 3,6 kg [26]. Obzirom da je period dešavanja dug, a etiologija nedovoljno poznata, ne postoji tipična klinička slika, već su znakovi i simptomi zavisni od vremena pojavljivanja.

Dijagnoza prenatalne TT se postavlja na osnovu imaging pregleda: ultrazvuk i MRI testisa. Uvećan, nehomogen testis i dva koncentrična hipoehogena sloja tečnosti koja sadrže iregularne tanke septe koje ukazuju na hemoragiju („dupli obroč hemoragije“). Prisustvo hidrocele i uvećanog testisa je rani znak TT zbog vaskularne alteracije na lokalnu inflamaciju kao i devijacija skrotalnog septuma ka kontralateralnom testisu. Postnatalna palpabilna tvrda masa je posledica hemoragične nekroze i ehogenog obruča edema i fibroze tunike albuginee (ultrazvučni postnatalni nalaz) [27]. MRI nalaz prenatalne torzije: testis je uvećan u odnosu na drugu stranu, skrotalni zid je zadebljao, septum je deviran u zdravu stranu i postoji hidrocela sa suprotne strane. Ekstravaginalna torzija prvo pogađa venski sistem izazivajući rastući edem, vaskularnu kongestiju, ishemiju tkiva, reaktivne athezije i najzad arterijsku opstrukciju. Fetalni bol može biti izazvan fetalnim stresom zbog testikularne torzije in utero. U trećem trimestru fetus može da oseti bol ili pokaže reakciju na povredu pa otuda i propulzija mekonijuma kao reakcija na torziju testisa koja se verifikuje nakon rođenja. Poznata je studija Riccija i sar. koji je tokom urgentnog ultrazvuka trudnice zbog snižene fetalne aktivnosti u 37. nedelji gestacije primećena abnormalnost jednog testisa koja je nakon rođenja potvrđena kao TT. Udaljeni rezultati prenatalne torzije: Vanishing testis-testicular regression syndrome (TRS), kriptorhizam, nubbin testis.

Dijagnoza postnatalne TT postavlja se na osnovu: anamnestičkih podataka, kliničke slike, lokalnog statusa polnih organa i radiološkog nalaza. Klinička slika postnatalne torzije testisa može biti simptomatska i asimptomatska. Mogući simptomi: Bol (ishemija tkiva testisa), nauzeja, anoreksija, povraćanje, povišena telesna temperatura. S obzirom da je kremasterični refleks razvijen u 48% zdrave novorođenčadi to nije od pomoći u dijagnozi PTT [28]. Skrotalna transluminacija je validna samo u slučaju udružene hidrocele kada se registruje kao parcijalna. Ultrazvuk testisa: Procenjuje očuvanost tkiva testisa, vaskularizacije i morfološke građe. Skrotalna US se izvodi visokofrekventnom linearnom sondom (najčešće od 7-10 Mhz i više) sa optimalnom rezolucijom i mogućnošću da registruje najsporiji protok. Torzija koja je kratko trajala se karakteriše mešovitom ehogenošću. Prolongirana torzija se prikazuje klacifikatima i hirpervaskularnim obročom tunike sa hipodenznim centrom [29].

Slika 10. Muško novorođenče, uzrasta dvadeset dana, primljeno zbog tumefakcije u desnom skrotumu. Klinički i ultrazvučno evaluirano "desni testis voluminozniji, u donjoj polovini hipoehogen i inhomogen. Bez slobodne tečnosti u skrotalnoj vreći"



Oblici i vreme pojavljivanja PTT

- **PTT nastala nekoliko meseci pre rođenja:** odsustvo testisa. Kasnije će se tretirati kao kriptorhidno prisustvo malog, tvrdog, bezbolnog, čvornatog ("nubbin") ili vanising testisa. Ostaci testisa čine fibrozno tkivo i znakovi stare infarktacije sa hemosiderinskim depozitima koji se histološki identifikuju [30].

- **PTT nekoliko nedelja pre rođenja:** bezbolna tvrda skrotalna masa u gornjem delu hemiskrotuma, manja nego u kontralateralnom, normalnom skrotumu, pričvršćena za skrotalni zid, bez znakova akutne inflamacije, ne propušta svetlost [30].
- **PTT nekoliko dana pre rođenja:** bezbolna tvrda skrotalna masa veće ili slične veličine kao i kontralateralni normalni testis, bez akutne inflamacije, bez transmisije svetlosti [30].
- **PTT nekoliko sati pre rođenja:** akutna skrotalna inflamacija, skrotum je bolan, plavičastog ili crvenkastog izgleda, testis uvećan, tvrd, ponekad eleviran, vrpca je zadebljana i bolna.
- **PTT tokom prvog meseca života:** bez ikakvih skrotalnih simptoma na rođenju, kasnije će se javiti znaci akutne skrotalne inflamacije [30].

Bilateralna asinhrona TT: Pošto se tunica vaginalis tek krajem prvog ili drugog meseca čvrsto spaja za zid skrotuma taj period je kritičan za asinhronu torziju.

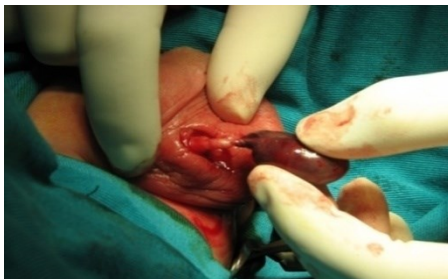Važno je istaći da u ranom prenatalnom periodu, nekoliko nedelja pre rođenja i nekoliko dana pre rođenja nema znakova inflamacije, dok nekoliko sati pre rođenja i tokom prvog meseca života su znaci inflamacije prisutni. Za razliku od odraslih PTT ima podmluku prezentaciju. Postoje ogromne varijacije u kliničkom nalazu u zavisnosti kada je torzija nastala i kada je došlo do inicijacije kliničke prezentacije. Ukoliko se isključe dečaci kod kojih se torzija testisa dešava u prvom mesecu života često nije moguće tačno utvrditi kada se stvarno desila PTT [31]! Diferencijalna dijagnoza u neonatalnom periodu: hidrocela, hematocele (posledica porođajne traume, adrenalne hemoragije), uklještena preponska kila, testikularni i paratestikularni tumori, skrotalni edem, skrotalni hematomi, skrotalni apscesi, mekonijalni peritonitis, epididimitis...

U literaturi postoje kontroverze hirurške terapije u odnosu na: fetalno verifikovanu torziju testisa, neophodnost hirurške eksploracije, urgentnost izvođenja operacije, mesto incizije (ingvinalna/skrotalna), tretman kontralateralnog testisa, izvođenje orhiektomije, nubbin testisa. Postoji nekoliko objavljenih radova prenatalno ultrazvučno detektovanih PTT, ali sa do sada nejasnom implikacijom na terapiju. Urgentna ekstrakcija fetusa bi bila opravdana u zadnjoj nedelji trudnoće ukoliko se sumnja na bilateralnu PTT, pod uslovom da je dijagnoza postavljena u kratkom vremenu nakon torzije. Za sada nema objavljenih radova o tome!

Pitanje je da li treba operisati postnatalnu TT, i ako treba kada? Odmah, odložiti ili ne operisati. Postoje tri mogućnosti: opservacija, elektivna (odložena) operacija ili urgentna operacija. Hirurške varijante obuhvataju: urgentna eksploracija bez / sa orhiektomijom i fiksacijom kontralateralnog testisa, elektivna eksploracija sa/ bez fiksacije kontralateralnog testisa ili ekspetativan stav.

Razlozi za eksploraciju: Dijagnoza testikularne torzije je pretpostavljena, ali ne i uvek sigurna, mogućnost prezervacije testisa je mala, ali je moguća. Ukoliko je testis nekrotičan, treba odstraniti devitalizovano tkivo. Takođe, postoje medicinski i pravni aspekti. *Kaplan i Silber* [32] navode da čak i ukoliko se uradi promptna dijagnoza i eksploracija, samo oko 5% testisa je moguće spasiti, dok *Sorensen* ukazuje da je taj procenat 40 do 50 [33]. Objašnjenje daju *Das i Singer* ističu da je 30% PTT u postnatalnom periodu što urgentnom hirurškom pristupu daje na značaju u mogućem spašavanju torkviranog testisa [22]. Unilateralna PTT je manje kontroverzna jer je protiv eksploracije ukoliko se procenjuje mogućnost testikularnog spašavanja u odnosu na potencijalni rizik urgentne anestezije i hirurgije u neonatalnom periodu [30]. Mnogi autori smatraju da samo bilateralna perinatalna torzija zahteva urgentnu hiruršku intervenciju zbog rizika od anorhije [34]. Studija limitirane grupe dečjih urologa ukazuje da 10% dečjih urologa preferira urgentnu eksploraciju, 57% odložnu, 33% samo opservaciju (80). Favorizovan pristup je skrotalna incizija, opravdana kod urgentnih intervencija [27]. Ingvinalna incizija je opravdana, u slučaju drugih (mogućih!) diferencijalnih dijagnoza (kile, tumori, nespušteni testis).

Slika 11. Kroz skrotalnu inciziju, prišlo se torkviranom desnom testisu; torzija za 720°, "counter-clockwise". Oporavak testisa nakon detorzije delimičan



Da li fiksirati kontralateralni testis? Kod intravaginalne torzije postoji anatomska predispozicija da će se desiti torzija testisa i sa kontralateralne strane. Ekstravaginalna torzija je posledica nedostatka fiksacije skrotuma i tunike vaginalis [36]. Preporuka: NE kontralateralna orhidopeksija kod postnatalne unilateralne torzije testisa, DA kod adultne TT jer je mehanizam nastanka drugačiji. U literaturi je opisan samo jedan monorhidan muškarac sa naknadnom intravaginalnom torzijom posle postnatalne torzije [37]. Da li je orhiektomija opravdana / neophodna? Krvarenje pri inciziji tunike albugine može biti najbolji prognostički znak potencijalne vitalnosti gonade. Ostavljanje ishemičnog testisa *in situ* po mnogim autorima nema posledica na kasniji fertilitet kao kod torzije u postpubertalnih muškaraca [38]. Nezreli spermatogenetski elementi nisu adekvatna antigenska stimulacije tokom neonatalnog perioda [39]. Ostavljena gonada *in situ* ima i estetsku i psihološku ulogu [40]. Kako nema podataka o tumorima nastalih iz mikroskopskih žarišta viabilnog testikularnog tkiva u čvornatom (*nubbin*) testisu, postoje nesuglasice o preventivnom otklanjanju takvih testikularnih ostataka [46]. 15% nubbin testisa ima seminiferne tubule.

ZAKLJUČAK

Dečji hirurh/urolog mora da bude konsultovan odmah u slučaju abnormalnog izgleda skrotuma! Step en prezervacije testisa je u direktnoj zavisnosti od dužine trajanja simptoma. Pravilnim i blagovremenim pristupom moguće je povećati stopu očuvanosti zahvaćenog testisa. Jasna razlika treba da bude učinjena između prenatalne ("stare") i postnatalne torzije akutne TT. Samo ova zadnja grupa ima šanse za preživljavanje testisa urgentnom hirurškom eksploracijom.

Kad god je moguće posebno kod bilateralnih slučajeva PTT treba uložiti napor da čak i nekrotično tkivo ostane, s obzirom da će takav testis imati minimalnu funkciju.

REFERENCE:

1. Barteczko KJ, Jacob MI. The testicular descent in human. Origin, development and fate of the gubernaculum Hunteri, processus vaginalis peritonei, and gonadal ligaments. *Adv Anat Embryol Cell Biol* 2000;156: 1-98.
2. Kapoor S. Testicular torsion: a race against time. *Int J Clin Pract* 2008;62:821-827.
3. Zhao LC, Lautz TB, Meeks JJ, Maizels M. Pediatric testicular torsion epidemiology using a national database: incidence, risk of orchiectomy and possible measures toward improving the quality of care. *J Urol* 2011;186:2009-2013.
4. Thomas WE, Cooper MJ, Crane GA, Lee G, Williamson RC. Testicular exocrine malfunction after torsion. *Lancet* 1984;1357-1360.
5. Romeo C, Impellizzeri P, Arrigo T, et al. Late hormonal function after testicular torsion. *J Pediatr Surg* 2010;45:411-413.
6. Sinesi, A.A., Di Finizio, B., Lettieri, F. et al. Late gonadal function and autoimmunization in familial testicular torsion. *Arch Androl* 1993; 30: 147.
7. Srinivasan AK, Freyle J, Gitlin JS, Palmer LS. Climatic conditions and the risk of testicular torsion in adolescent males. *J Urol* 2007;178(6):2585-8; discussion 2588. doi: 10.1016/j.juro.2007.08.049.
8. Dogra V, Bhatt S. Acute painful scrotum. *Radiol Clin North Am* 2004; 42:349-63.
9. Tajchner L, Larkin JO, Bourke MG, Waldron R, Barry K, Eustace PW. Management of the acute scrotum in a district general hospital: 10-year experience. *Scientific World Journal* 2009;9:281-286.
10. Boettcher M, Bergholz R, Krebs TF, Wenke K, Aronson DC. Clinical predictors of testicular torsion in children. *Urology* 2012;79:670-674.
11. Canning DA, Lambert SM. Evaluation of the pediatric urology patient. In: Wein AJ, Kavoussi LR, Novick AC, Partin AW, Peters CA, eds. *Campbell-Walsh Urology*, 10th ed. Philadelphia, Pa.: Elsevier Saunders; 2012;3067-3084.
12. Davenport M. ABC of general surgery in children. Acute problems of the scrotum. *BMJ* 1996;312:435-437.

13. Gold DD, Lorber A, Levine H, Rosenberg S, Duvdevani M, Landau EH, et al. Door To Detorsion Time Determines Testicular Survival. *Urology* 2019;133:211-215. doi: 10.1016/j.urology.2019.08.003.
14. Baker LA, Sigman D, Mathews RI, Benson J, Docimo SG. An analysis of clinical outcomes using color doppler testicular ultrasound for testicular torsion. *Pediatrics* 2000;105:604-607.
15. Cuervo JL, Grillo A, Vecchiarelli C, Osio C, Prudent L. Perinatal testicular torsion: a unique strategy. *J Ped Surg* 2007;42:699-703.
16. Bomann JS, Moore C. Bedside ultrasound of a painful testicle: before and after manual detorsion by an emergency physician. *Acad Emerg Med* 2009;16(4):366. doi: 10.1111/j.1553-2712.2009.00375.x.
17. Ramos-Fernandez MR, Medero-Colon R, Mendez-Carreno L. Critical urologic skills and procedures in the emergency department. *Emerg Med Clin North Am* 2013; 31:237-60.
18. Ringdahl E, Teague L. Testicular torsion. *Am Fam Physician* 2006; 74(10):1739-43.
19. Martin DA, Rushton GH. The Prevalence of Bell Clapper Anomaly in the Solitary Testis in Cases of Prior Perinatal Torsion. *J Urol* 2014;191(5 Suppl):1573-7. doi: 10.1016/j.juro.2013.09.013.
20. Riaz-Ul-haq M, MBBS, FCPS, FEBPS; Mahdi AED, Elhassan UE. Neonatal Testicular Torsion; a Review Article. *Iran J Pediatr* 2012;22(3):281-9.
21. Callewaert PR, Van Kerrebroeck P. New insights into perinatal testicular torsion. *Eur J Pediatr* 2010;169(6):705-12. doi: 10.1007/s00431-009-1096-8.
22. Das S, Singer A. Controversies of perinatal torsion of the spermatic cord: a review, survey and recommendations. *J Urol* 1990;143:231-33.
23. Lee SD, Cha CS. Asynchronous bilateral torsion of the spermatic cord in the newborn: a case report. *J Kor Med Sci* 2002;17(5):712-4. doi: 10.3346/jkms.2002.17.5.712.
24. Sozubir S, Barber T, Wang Y, Ahn C, Zhang S, et al. Loss of Insl3: A Potential Predisposing Factor for Testicular Torsion. *J Urol* 2010;183(6):2373-9. doi: 10.1016/j.juro.2010.02.2390.
25. Kogan SJ, Gill B, Bennet B, et al. Human monorchism: a clinicopathological study of unilateral absent testis in 65 boys. *J Urol* 1986;135:758-61.
26. Burge DM. Neonatal testicular torsion and infarction: etiology and management. *Br J Urol* 1987;59:70-3.
27. Stone KT, Kass EJ, Cacciarelli AA, Gibson DP. Management of suspected antenatal torsion: what is the best strategy? *J Urol* 1995; 153:782-4.
28. Chiang MC, Chen HW, Fu RH, Lien R, Wang TM, Hsu JF. Clinical features of testicular torsion and epididymo-orchitis in infants younger than 3 months. *J Ped Surg* 2007;42:1574-77.
29. Herman A, Schvimer M, Tovbin J, Sanbank, Bukovski I, Strauss S. Antenatal sonographic diagnosis of testicular torsion. *Ultrasound Obstet Gynecol* 2002; 20: 522- 524.
30. Yerkes B E, Robertson MF, Gitlin J, Kaefer M, Cain PM, Rink C R. Management of Perinatal Torsion : today, tomorrow or never ? *J Urol* 2006 ;174: 1579-83.
31. Giannakopoulos X, Chambilomatis P, Filiadis I. Six cases of prenatal and neonatal torsion of the spermatic cord. *Int J Urol* 1997;4:324-326.
32. Kaplan GW, Silber I. Neonatal torsion- to pex or not to pex? *Urologic surgery in Neonates and young infants*. Edited by LR King, Philadelphia: WB Saunders Co, 1988;1(20): 386.
33. Sorsen MD, Galansky SH, Striegl AM, Mevorach R, Koyle AM. Perinatal extravaginal torsion of the testis in the first month of life is a salvageable event. *J Urol* 1993;62:132-4.
34. Pinto KJ, Noe NH, Jerkins GR. Management of neonatal testicular torsion. *J Urol* 1997;156:1196-8.
35. Guerra LA, Wiesenthal J, Pike J et al: Management of neonatal testicular torsion: which way to turn? *Can Urol Assoc J* 2008; 2(4): 376-9. doi: 10.5489/cuaj.792.
36. Aaron D. Martin, Rushton GH. The Prevalence of Bell Clapper Anomaly in the Solitary Testis in Cases of Prior Perinatal Torsion. *J Urol* 2014;191:1573-1577.
37. Harris BH, Webb HW, Wilkinson AH Jr et al. Protection of the solitary testis. *J Pediatr Surg* 1982; 17: 950.
38. Arda IS, Ozyaylali I. Testicular tissue bleeding as an indicator of gonadal salvageability in testicular torsion surgery. *BJU Int* 2001;87:89-92.
39. Frank JD, O'Brien M. Fixation of the Testis. *BJU Int* 2002; 89:331-33.
40. Driver PC, Losty DP. Neonatal Testicular Torsion. *BJU* 1998; 82: 855-8.