

UDK 616.441-008.61-089

ISSN 035-2899, 38(2013) br.4 p.210-213

## GREJVSOVA BOLEST I ORBITALNA DEKOMPRESIJA – PRIKAZ SLUČAJA

### GRAVES' DISEASE AND ORBITAL DECOMPRESSION – CASE REPORT

Mirjana A. Janićijević-Petrović (1, 2), Tatjana S. Šarenac-Vulović (1, 2), Katarina M. Janićijević (2), Andrijana B. Popović (2)

(1) OFTALMOLOŠKA KLINIKA, KLINIČKI CENTAR KRAGUJEVAC, (2) FAKULTET MEDICINSKIH NAUKA, UNIVERZITET U KRAGUJEVCU

**Sažetak:** Grejvsova oftalmopatija je autoimuno oboljenje u čijoj se osnovi nalazi specifičan poremećaj funkcije tiroidne žlezde. U evoluciji bolesti javlja se imunoinflamatorna reakcija orbitalnog vezivnog, masnog tkiva i spoljašnjih očnih mišića. Oko 6% pacijenata sa Grejvsom oftalmopatijom ispoljava teške kornealne probleme koji nameću hiruršku intervenciju, tzv. orbitalnu dekompresiju. Prikazan je muškarac starosti 49 godina, pacijent i korisnik Doma za zbrinjavanje mentalno obolelih odraslih osoba "Male Pčelice" u Kragujevcu (centralna Srbija) koji je zbog Grejvsove oftalmopatije lečen orbitalnom dekompresijom. Preoperativno u kliničkoj slici zabeležen je egzoftalmus, mešovita hiperemija, eksudacija i otok konjunktiva, masivan kornealni ulkus, sa vlažnom komorom na desnom oku koja predstavlja hermetički plastični zaštitnik sa centralnim sočivom za vid, fiksiran okruglim flasterom. Ultrazvučnim pregledom orbite evidentirano je prisustvo tkivno izmenjene formacije u desnoj orbiti i izražena fibroza spoljašnjih mišića u obe orbite. Kompjuterizovanom tomografijom detektovan je obostrani preoperativni nalaz: u desnoj orbiti uočena je fibrozna formacija, a u levoj orbiti uočena je jaka fibroza spoljašnjih očnih mišića. Pacijent je bio pod oftalmološkom i endokrinološkom terapijom i kontrolama pre i posle operacija. Preoperativno primenjivana je oftalmološka lokalna terapija – antibiotici, steroidi i veštačke suze. Konzervativna terapija nije dala zadovoljavajuće rezultate i doneta je odluka o operativnom lečenju. Grejvsova bolest može rezultirati teškom kornealnim ulkusom, koji predstavlja indikaciju za hirurško lečenje, odnosno orbitalnu dekompresiju.

**Ključne reči:** Grejvsova oftalmopatija, kornealni ulkus, orbitalna dekompresija

**Summery:** The Graves' ophthalmopathy is an autoimmune disease, which comes as the consequence of specific thyroid dysfunction. The Graves' ophthalmopathy is the immunological inflammatory reaction of post-orbital connective, adipose and extra ocular muscle tissue. About 6% of patients with Graves' ophthalmopathy develop corneal problems severe enough to require surgical orbital decompression. A 49 years old, male patient was cared in Institute for care of mentally retarded of "Male Pčelice" in Kragujevac (Central Serbia). Case report presented - status post bilateral decompression propter Graves' disease. In clinical picture (preoperative) dominance of exophthalmos, mixed hyperemia, conjunctiva secretion and hemosis, and massive corneal ulcer (moist chamber on right eye were noticed, which is the sealed plastic protector with central vision lens, fixed circular patch). Using ultrasound (preoperative) we have seen intra orbital tissue formation in right orbit, and marked fibrosis of extra ocular muscles in left orbit. Computer tomography imaging detected preoperative status on both eyes: the right orbit has shown marked, intra orbit tissue formation; the left orbit has shown strong fibrosis of extra ocular muscles. Patient was controlled and treated with endocrine therapy (pre and postoperative). Authors applied topical therapy (preoperative) with antibiotics, steroid drugs and artificial tears. Conservative therapy is not given satisfactory results and the decision was made on surgical treatment. The Graves' disease can result in severe corneal ulcer which may necessitate orbital decompression.

**Keywords:** Graves' ophthalmopathy, corneal ulcer, orbital decompression

#### UVOD

Grejvsova oftalmopatija i poznati orbitalni klinički znaci na prednjem segmentu oka su rezultat povećanja volumena orbitalnih tkiva, inflamacije, edema i kongestije istog. Najznačajniji znaci su hipertrofija očnih mišića i tkivna infiltracija sa taloženjem imunih kompleksa. Očne manifestacije su u relaciji sa sekundarnim zapaljenjem i fibrozom,

kao imunološke reakcije retobulbarog vezivnog, masnog tkiva i ekstraokularnih mišića [1, 2].

Teški klinički slučajevi Grejvsove oftalmopatije rezultiraju sa kapačnim edemima, hemozom, afunkcijom ocnog motiliteta, diplopijama, ulceracijom rožnjače, optičkom neuropatijom, promenama u vidnom polju i padom oštine vida [3].

**Adresa autora:** Mirjana A. Janićijević-Petrović, Klinika za oftalmologiju; Klinički centar Kragujevac; Ul. Zmaj Jovina 30; 34000 Kragujevac; Srbija; *E-mail:* mira.andreja@yahoo.com  
Rad primljen: 5. 12. 2013. Rad prihvaćen: 6. 12. 2013. Elektronska verzija objavljena: 14.3.2014.

Orbitalne manifestacije na početku Grejvs-ove bolesti često pozitivno reaguju na visoke doze steroida i imunosupresiva, koje se sistemski primenjuju [7].

Ukoliko je ova terapija bezuspešna, kao i terapija spoljašnjim zračenjem orbite (ukupna doza od 20 Gy) indikovana je orbitalna dekompresija [10].

Za orbitalnu dekompresiju koriste se različite hirurške tehnike.

#### PRIKAZ SLUČAJA

U ovom radu prikazan je muškarac, star 49 godina, korisnik Doma za zbrinjavanje odraslih osoba "Male Pčelice" (Kragujevac) pre i posle hospitalizacija u Kragujevcu i Beogradu.

Pacijent je obavešten i dao je pristanak za opservaciju i publikaciju u radu.

U kliničkoj slici su dominirali znaci bulbarne protruzije, lagoftalmusa, hiperemije, sekrecije konjunktiva, hemoze, *keratitis sicca*, sa masivnim kornealnim ulkusom i aplikovanom vlažnom komorom na desnom oku.

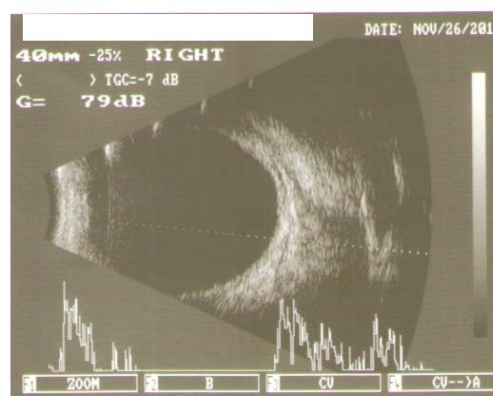
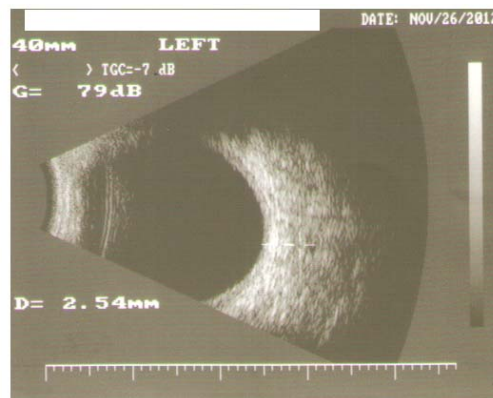
Pacijent je redovno koristio endokrinološku terapiju sedam godina unazad (per os: Tiamizol, 20 mg (1/2+0+1/2). Godinu dana ima očne manifestacije Grejvs-ove bolesti. Mesec dana pre operacije je primenjena sistemska steroidna i lokalna oftalmološka antibiotsko-steroidna terapija i veštačke suze.

Oštrina vida na desnom, lošijem oku, preoperativno je bila 0,04, a 0,9 postoperativno. Oštrina vida na levom, boljem oku, preoperativno je bila 0,6, a postoperativno 0,9 do 1,0 (Snellen tablice). Intraokularni pritisak je uvek bio regularan. Hertel-test je bio 30 mm na desnom, 24 mm na levom oku (preoperativno) i manji obostrano, postoperativno za 2-3 mm. Motilitet oba oka i test na duple slike su bili u fiziološkim granicama. Biomikroskopski pregled levog oka je bio normalan, ali je na desnom oku pokazivao masivan kornealni ulkus (preoperativno), a kompletnu regresiju postoperativno.

Indirektna oftalmoskopija je ukazala na obostrano normalan klinički nalaz očnog dna.

Ultrazvučni pregled desne orbite (preoperativno) ukazao je intraorbitalnu tkivnu formaciju i izraženu fibrozu spoljašnjih mišića, obostrano, slika 1.

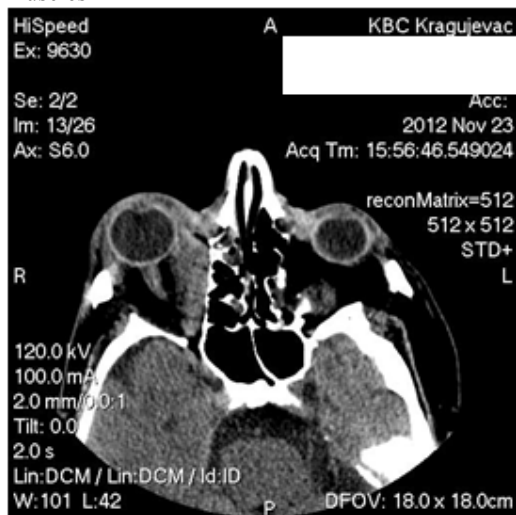
Slika 1. Ultrazvučni nalaz orbite – intraorbitalna tkivna formacija u desnoj orbiti i izražena fibroza spoljašnji očnih mišića obostrano  
Figure 1. Ultrasound of the orbits – intra orbital tissue formation in the right orbit and marked fibrosis of extra ocular muscles in the both orbit



Očni živci su bili uredanog kliničkog nalaza (pre i postoperativno).

Kompjuterizovana tomografija (CT) koja je urađena preoperativno pokazivala je hronični sinuzitis etmoidalnih šupljina i polipoidnu formaciju u levom sfenoidalnom sinusu, a koji nisu predstavljali kontraindikaciju za opštu anesteziju i obostranu orbitalnu dekompresiju. CT nalaz desne orbite pokazuje intraorbitalnu fibroznu formaciju, a u levoj orbiti izraženu fibrozu spoljašnjih mišića, preoperativno, takođe, slika 2.

Slika 2. CT nalaz desne orbite pokazuje veliku intraorbitalnu fibroznu formaciju, a u levoj orbiti izraženu fibrozu spoljašnjih očnih mišića  
Figure 2. CT-imaging on the right orbit was showed big intra orbital tissue formation and on the left orbit was showed marked fibrosis of extra ocular muscles



Pacijent je uz kauzalnu terapiju redovno kontrolisan nakog hiruških tretmana od strane oftalmologa i endokrinologa.

#### DISKUSIJA

Pacijenti sa Grejvsovom oftalmopatijom mogu imati autoimuni hipertiroidizam ili hipotiroidizam. Oko 90% svih pacijenata razvija Grejvsovu oftalmopatiju [1].

Tipični klinički simptomi su rezultat porasta volumena retrobulbarnog vezivnog i masnog tkiva i hipertrofije spoljašnjih očnih mišića [2,3].

Egzoftalmus kao klinički znak Grejvsove oftalmopatije se obično javlja kod odraslih pacijenata, između 40 i 50 godine starosti i često je praćen, tzv. suvim okom (*keratitis sicca*) [3].

Posmatrano klinički, oftalmolozi dijagnostikuju čitav spektar promena u orbiti koje se prezentuju kao periorbitalna infiltracija i otok vezivnog i mišićnog tkiva, egzoftalmus, ulkus rožnjače, optička neuropatija, sa padom vida, a što se potvrđuje ultrazvučnim pregledima [4].

Samo oko 6% pacijenata sa Grejvsovom bolešću razvija ozbiljne i teške kornealne ulkuse, koji su dovoljni klinički indikatori za hirušku indikaciju, orbitalnu dekompresiju [5].

Pacijenti kod kojih su nehiruški terapijski modaliteti ostali bezuspešni, ili kod kojih je indikovana funkcionalna i/ili estetska hiruška intervencija, mogu se smatrati kandidatima za orbitalnu

dekompresiju [6].

Hiruška terapija se sastoji od tehnika dekompresije medijalnog, donjeg i lateralnog orbitalnog zida [7, 8]. Modifikovan pristup u kome se radi tehnika dekompresije medijalnog i donjeg orbitalnog zida, u kombinaciji sa bočnom dekompresijom, takođe se koristi [8]. Dekompresija medijalnog zida sa očuvanjem medijalnog dela sa periostom, između etmoidalne šupljine i donjeg zida i dekompresija lateralnog zida, sa/ili bez dekompresije donjeg zida, može obezbediti efikasnu redukciju egzoftalmusa, bez većeg rizika od postoperativnih diplopija, posebno kod pacijenata kod kojih postoji kozmetička indikacija [8].

Plastični hirurzi često koriste transkutani ili transkonjunktivalni, tzv. niski pristup, gde se donji zid orbite odvaja od periosta i veziva i naknadno remodelira [9].

Terapija zračenjem se može koristiti u akutnoj fazi bolesti i sa promenama na rožnjači, a u kombinaciji sa imunosupresivima kod pacijenata koji nisu hiruški kandidati [10].

Klinička evaluacija, lokalna oftalmološka terapija (veštačke suze) i sistemska kortikosteroidna terapija u ranom postoperativnom periodu, kasnije adekvatan ritam kontrola na jedan, zatim dva meseca, šest meseci i godinu dana obezbedila je održavanje i poboljšanje ostrine vida i opšteg statusa našeg bolesnika.

#### ZAKLJUČAK

Indikacija za orbitalnu dekompresiju je kornealni ulkus, optička neuropatija i neuspešne konzervativne terapije.

#### LITERATURA

- Weetman AP. Graves' disease. *N Eng J Med* 2000; 343(10): 1236-48.
- Prabhakar BS, Bahn RS, Smith TJ. Current perspective on the pathogenesis of Graves' disease and ophthalmopathy. *Endocr Rev* 2003; 24(6): 802-35.
- Jankauskiene J, Imbrasiene D. Investigation of ocular changes, extraocular muscle thickness, and eye movement in Graves' ophthalmopathy. *Medicina (Kaunas)* 2006; 42(11): 900-3.
- Golubovic S, Vlaski T. Application of the ultrasound in diagnostics and monitoring endocrine orbitopathy. *Medicinski Pregled* 2010; LXIV(3-4): 241-48.
- Sellari-Franceschini S, Berrettini S, Santoro A, Nardi M, Mazzeo S, Bartalena L, Mazzi B, Tanda ML, Marcocci C, Pinchera A. Orbital decompression in Graves' ophthalmopathy by medial and lateral wall removal. *Otolaryngol Head Neck Surg* 2005; 133(2): 185-9.
- Sellari-Franceschini S, Lenzi R, Santoro A, Muscatello L, Rocchi R, Altea MA, Nardi M, Megna L, Marcocci C. Lateral wall orbital decompression in Graves' orbitopathy. *Int J Oral Maxillofac Surg* 2010; 39(3): 16-20.
- Sellari-Franceschini S, Muscatello L, Seccia V, Lenzi R, Santoro A, Nardi M, Mazzi B, Pinchera A, Marcocci C. Reasons for revision surgery after orbital decompression for Graves' orbitopathy. *Clin Ophthalmol* 2008; 2(2): 283-90.
- Graham SM, Brown CL, Carter KD, Song A, Nerad JA. Me-

dial and lateral orbital wall surgery for balanced decompression in thyroid eye disease. *Laryngoscope* 2003; 113(7): 1206–1209.

9. Paridaens DA, Verhoeff K, Bouwens D, Van Den Bosch WA: Transconjunctival orbital decompression in Graves' ophthalmopathy: lateral wall approach ab interno. *Br J Ophthalmol* 2000;

84(7): 775–781.

10. Baldeschi L, Mac Andie K, Koetsier E. The influence of previous orbital irradiation on the outcome of rehabilitative decompression surgery in Graves' orbitopathy. *Am J Ophthalmol* 2008; 145(3): 534-540.