

UDK 617.52-089.844"2005/2014"
COBISS.SR-ID 216888588

ISSN 0350-2899. - Vol. 40, br. 2 (2015), str. 113-119.

TRANSPLANTACIJA LICA – HIRURGIJA I UMETNOST 2 U 1

FACE TRANSPLANTATION - SURGERY AND ART 2 IN 1

Vladimir Davidović, Vladimir Veselinov

OPŠTA BOLNICA KIKINDA

Sažetak: Uvod: Transplantacija lica je hirurški postupak presađivanja dela ili celog lica. Postupak je kompleksan i indikovano je kod pacijenata kod kojih standardne rekonstruktivne operacije ne daju efekte. Profesor Peter Butler je prvi predložio ovu proceduru 2002. godine. Cilj: Pokazati da transplantacija lica predstavlja humano primenjenu umetnost. Pacijenti i metode: U periodu od novembra 2005. do januara 2014. godine izvedeno je ukupno 30 transplantacija lica u 7 različitih zemalja. Operacije su trajale 8–36 sati i u svakoj je učestvovalo do 30 hirurga različitih specijalnosti. Pacijentima je postoperativno uvedena doživotna imunosupresivna terapija. Trajanje hospitalizacije je u proseku iznosilo 10–14 dana. Rezultati: Kompletna transplantacija lica je uspešno izvedena kod 40% (12/30), parcijalna kod 50% (15/30) pacijenata, a 10% (3/30) je preminulo usled komplikacija. Najviše transplantacija je urađeno u Francuskoj (10), potom u SAD-u i Turskoj, po 7, u Španiji 3, Belgiji, Kini i Poljskoj po 1. Prva uspešna parcijalna transplantacija lica je obavljena u Francuskoj 2005. godine ženi čije je lice unakazio njen pas, dok je prva uspešna kompletna transplantacija lica urađena u Španiji 2010. godine muškarcu koji je s desna upucao sebe u lice. Najobimnija kompletna transplantacija lica do sada urađena je 2012. godine u SAD-u, pacijentu nakon povrede vatrenim oružjem. Pored lica, pacijent je dobio novu vilicu, zube i jezik. Zaključak: Pacijent nikada neće u potpunosti izgledati kao nekada, ali neće izgledati ni kao donor, već će biti kombinacija donora i primaoca. Identitet pacijenata ostaje isti. On će i dalje imati istu gestikulaciju, isti glas i pogled... Umetnost hirurgije i jeste u tome!

Ključne reči: Hirurgija, umetnost, transplantacija, lice.

Summary: Introduction: Face transplantation is a surgical procedure to transplant all or part of the face. The procedure is complex and is indicated in patients when standard reconstructive surgery cannot give the desired effect. Professor Peter Butler first propounded this procedure in 2002. Objective: To show that face transplantation represents humanly applied art. Patients and methods: Between November 2005 and January 2014, 30 face transplantations were performed in 7 different countries. All operations lasted from 8 to 36 hours and were performed by 30 surgeons of different specialties. Patients were postoperatively prescribed a lifelong immunosuppressive therapy. Hospitalisation took on average 10 to 14 days. Results: Complete face transplantation was successfully performed in 40% (12/30), partial in 50% (15/30) and 10% (3/30) died because of complications. the largest number of transplantations were done in France (10), followed by 7 in USA and Turkey, 3 in Spain, 1 in Belgium, China and Poland. The first successful partial face transplantation was performed in France in 2005 on a woman whose face was disfigured by her dog. The first successful full face transplantation was done in Spain in 2010 on a man who accidentally shot himself in the face. The most extensive full face transplantation was performed in USA in 2012 on a patient after an injury by a firearm. The patient was given a new face and a new jaw, teeth and tongue. Conclusion: The patient will neither look like before, nor as his/her donor, but like a combination of the donor and the recipient. The identity of the patient will remain the same. He will still have the same gestures, the same voice and the same look in the eye... That is the art of surgery!

Key words: surgery, art, transplantation, face

UVOD

Transplantacija lica je hirurški postupak presađivanja dela ili celog lica. Ova revolucionarna operacija indikovana je kod pacijenata sa veoma izobličnim licem kod kojih

standardne rekonstruktivne operacije ne daju efekte [1]. Koristi se kod osoba čija su lica unakažena povredama, opekotinama, usled bolesti (nakon resekcije malignih tumora, ili kod nekih benignih tumora, npr. neurofibromatoze),

Adresa autora: Vladimir Davidović, Petefi Šandora 8/11, 23300 Kikinda, Srbija.

E-mail: davidovicvladimir@yahoo.com

Rad primljen: 3. 6. 2015. Rad prihvaćen: 3. 7. 2015. Elektronska verzija objavljena: 21. 8. 2015.

ili urođenih anomalija [2]. Transplantacija lica predstavlja pravi izazov za hirurge, kako zbog veoma kompleksne anatomije lica i vrata, tako i zbog obavljanja nekih osnovnih funkcija koje utiču na kvalitet života svakog čoveka. Ova hirurška procedura mora rezultirati i funkcionalnim i estetskim zadovoljstvom, imajući u vidu da je lice stalno izloženo i da doprinosi formiranju identiteta svakog pojedinca, a time predstavlja osnov za socijalne interakcije [3]. Profesor Piter Batler (Peter Butler, Royal Free Hospital, London, UK) je prvi 2002. godine predložio ovu proceduru kod osoba sa ozbiljnim deformitetima lica, što je izazvalo debatu u vezi sa etikom ovog postupka. Pokrenuta su brojna etička pitanja, od kojih je svakako najvažnije „Da li će nakon transplantacije lica osoba ličiti na donora ili na sebe?“ [4]. Hirurzi koji se bave transplantacijom lica suočavaju se sa velikim brojem problema, kao što su kriterijumi za selekciju pacijenata, tehnike preuzimanja tkiva od donora, predviđanje očekivanih funkcionalnih rezultata, ograničenja u dobijanju informisanog pristanka za vođenje postupka, evaluacija posttransplantacionog imunološkog odgovora,

neophodnost za doživotnom imunosupresivnom terapijom, psihološki i socijalni ishodi za pacijente, kao i problemi vezane za finansiranje i etička pitanja. Iako je izgledalo kao naučna fantastika, transplantacija lica danas predstavlja kliničku realnost [5].

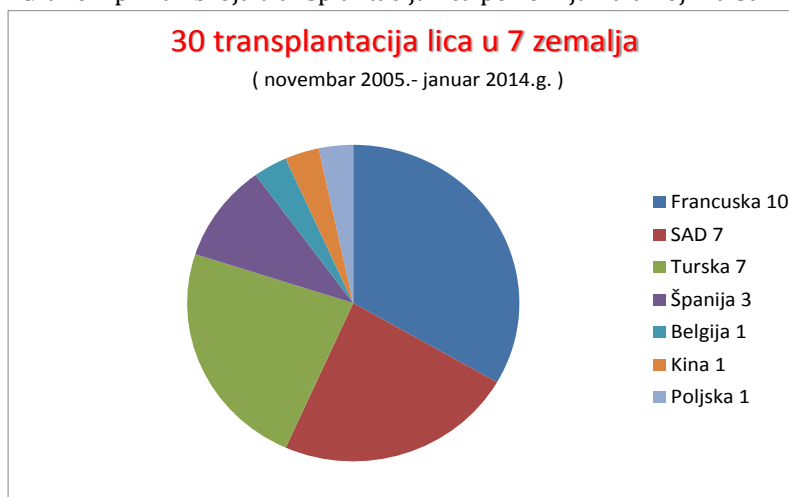
CILJ

Pokazati da transplantacija lica predstavlja humano primenjenu umetnost.

PACIJENTI I METODE

U izradi ovog članka koristili smo Medline/PubMed bazu podataka (<http://www.ncbi.nlm.nih.gov.proxy.kobson.nb.rs:2048/pubmed>). Pojmovi koje smo koristili prilikom pretrage su: „face transplantation“, „face transplant“, „facial transplantation“, „facial transplant“, „face allograft“ i „facial allograft“. Analizirali smo jedino članke na engleskom jeziku. Njihovom analizom došli smo do podatka da je u periodu od novembra 2005. do januara 2014. godine, izvedeno ukupno 30 transplantacija lica u 7 različitih zemalja, najviše u Francuskoj, SAD-u i Turskoj (slika 1).

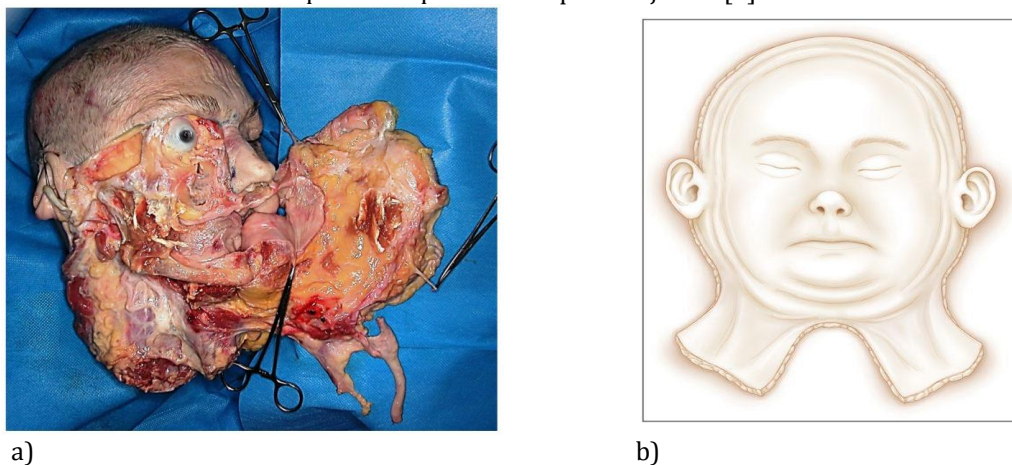
Slika 1. Grafički prikaz broja transplantacija lica po zemljama u kojima su izvedene.



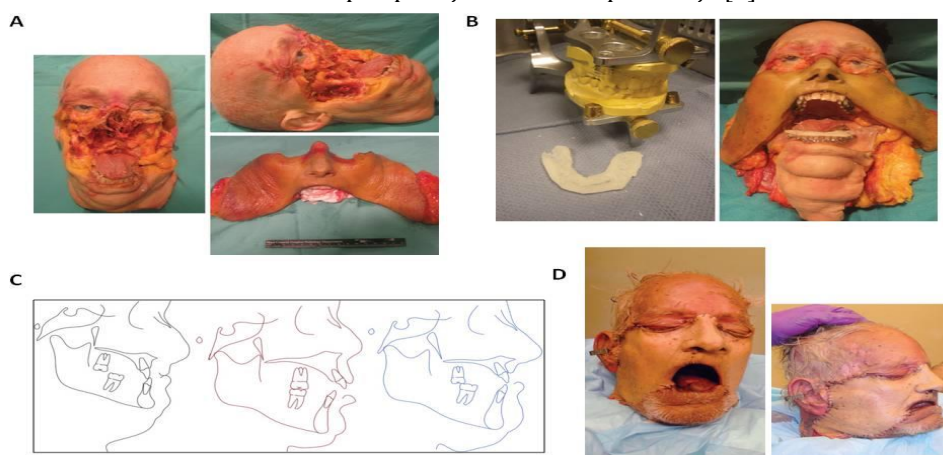
Sve operacije su trajale u proseku 17,6 sati (8–36 sati), i u svakoj od njih je učestvovalo do 30 hirurga različitih specijalnosti. Uspešno je urađeno 15 parcijalnih i 12 kompletnih transplantacija lica, dok su 3 pacijenta preminula usled komplikacija [3]. Kao i kod

drugih transplantacija, i ovde su paralelno učestvovala po dva tima, jedan, koji je uzimao transplantat od donora i drugi, koji je uklanjao oštećene delove tkiva na licu primaoca, a potom vršio transplantaciju lica (slike 2 i 3).

Slika 2. a) Alotransplantat lica sa donora za parcijalnu transplantaciju [6]; b) shematski prikaz facijalnog flapa za kompletnu transplantaciju lica [7].



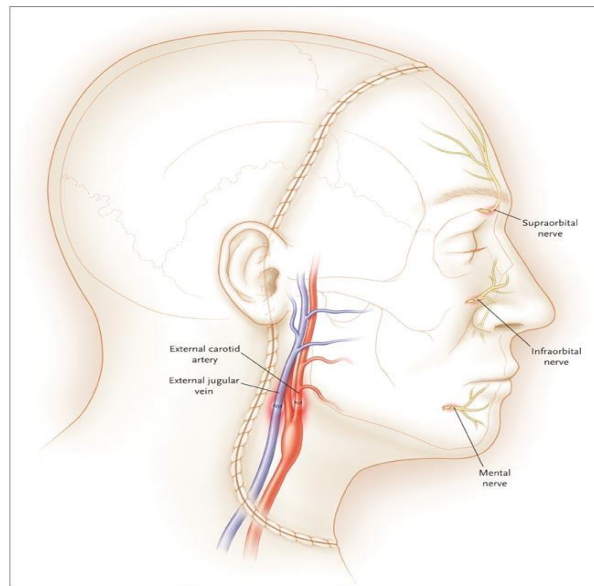
Slika 3. Postupak parcijalne alotransplantacije [8].



Zahvaljujući dobroj cirkulaciji u regiji glave i vrata, transplantacija perfuzije se može postići sa svega nekoliko vaskularnih anastomoza [9, 10, 11, 12]. Štaviše, u nekim radovima se spominje da se revaskularizacija celog lica i maksile može postići anastomozom jedne jedine arterije lica [13, 14]. Kako bi se smanjio rizik od tromboze anastomoze i sprečio potencijalni gubitak transplantata, većina anastomoza se izvodi na krvnim sudovima većeg dijametra. Većina hirurga se odlučila za obostranu anastomozu facijalne arterije ili spoljašnje karotidne arterije (slika 4). Venska drenaža je uspostavljena u najvećem broju slučajeva T-T anastomozom spoljašnje jugularne vene, facijalne vene ili ušća tireolingvofacijalnog stabla. Sa izuzetkom 2 slučajeva, sve ostale vaskularne anastomoze na krvnim sudovima su bile T-T tipa i kreirane su klasičnom

mikrohiruskom tehnikom. Osim kreiranja vaskularnih anastomoza, kako bi se ostvario optimalan funkcionalni efekat, mikrohiruske tehnike su upotrebljene i za neurorafiju motornih i senzitivnih nerava. Što se tiče facijalnog nerva, koristili su različite tehnike. Najčešće je presecan facijalni nerv neposredno iza stilomastoidnog otvora i vršena je neurorafija nakon površne parotidektomije [15]. Alternativno, neki neurohirurzi su povezali samo jednu granu facijalnog nerva distalno, od parotidne žlezde [9, 16]. Španski tim na čelu sa dr Cavadasom je uradio neurorafiju hipoglosalnog nerva [10]. U cilju očuvanja senzorne funkcije, većina transplantacionih timova je uradila neurorafiju infraorbitalnog i mentalnog nerva, dok je u 5 slučajeva opisana i neurorafija supraorbitalnog nerva (slika 4) [7].

Slika 4. Aproksimativna mesta na kojima se vrši suturiranje kože lica i vrata, kao i mesta anastomoza vaskularnih i senzitivnih nervnih struktura kod kompletne transplantacije [7].



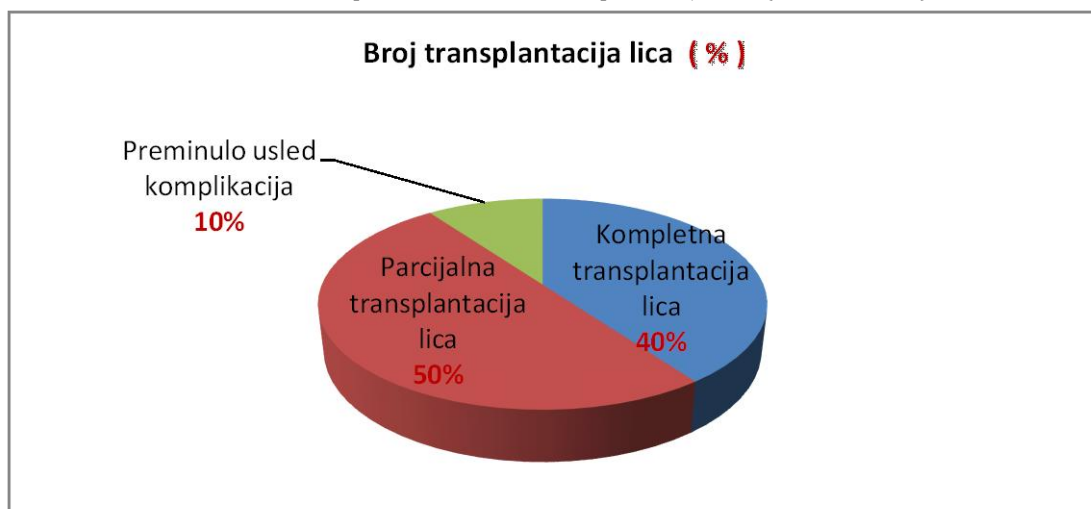
Kako bi se kompletirao postupak transplantacije, bilo je neophodno opsežno planiranje i koordinacija različitih hirurških timova. Kako postupak transplantacije lica nije bio uključen ni u jedan nacionalni transplantacioni program, organizacije poput „Eurotransplanta”, izbor donora se morao

obaviti pojedinačno i morao se dobiti pisani pristanak članova porodice donora [3].

REZULTATI i DISKUSIJA

Kompletna transplantacija lica je uspešno izvedena kod 40% pacijenata (12/30), parcijalna kod 50% (15/30), dok je 10% (3/30) preminulo usled komplikacija (slika 5).

Slika 5. Grafički prikaz urađenih transplantacija lica (izraženo u %).



Od 30 obavljenih transplantacija lica, najviše je urađeno u Francuskoj (n=10), zatim slede SAD (n=7), Turska (n=7), Španija (n=3), Kina (n=1), Belgija (n=1) i Poljska (n=1).

Prosečna starost primaoca iznosila je $34,6 \pm 10$ godina (19–59 godina), dok je prosečna starost donora iznosila $39,7 \pm 13$ godina (19–65 godina). Razlika u godinama između donora i primaoca je

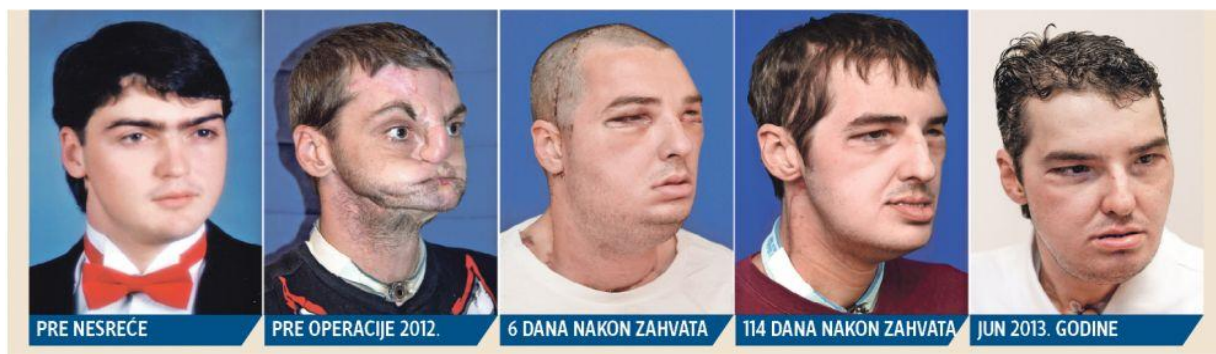iznosila od 1 do 36 godina. 8 primalaca je bilo mlađe 10 i više godina od odgovarajućih donora. Opisana su 3 smrtna slučaja povezana sa postupkom, što iznosi 10% od ukupnog broja. Prvi pacijent je preminuo 27 meseci nakon transplantacije, zbog imunodeficijencije povezane sa upotrebom imunosupresiva [17]. Drugi smrtni slučaj zabeležen je kod trećeg Francuskog primaoca zbog prolongiranog anoksičnog srčanog udara, a nakon multirezistentne infekcije i posledične nekroze grafta [18]. Treći pacijent je preminuo u julu 2013. godine zbog recidiva karcinoma [19]. Do danas, 14 različitih timova je učestvovalo u postupku transplantacije lica. Alografti lica razlikovali su se u sastavu tkiva koje su obuhvatali u zavisnosti od obimnosti same operativne procedure. U najmanje 10 transplantacija urađena je miokutana transplantacija, a u najmanje 15 slučajeva su transplantirane i kosti otvorenom fiksacijom. Najčešće su transplantirani mandibula i/ili maksila, uključujući i zube. U najvećem broju ovih slučajeva transplantirani su obrazi, nos, kapci i usne, dok su parotidne žlezde i hrskavica septuma transplantirani u 11 slučajeva. Najmanje 2 alografta su sadržala i jezik. Do sada nije opisan nijedan slučaj odbacivanja grafta (hiperakutno ili hronično), niti je opisana „graft-versus-host disease“. Sa izuzetkom jednog slučaja, svi ostali pacijenti podvrgnuti transplantaciji lica su se vratili normalnom životu [20]. Prvu uspešnu parcijalnu transplantaciju lica uradio je tim hirurga na čelu sa dr Jean-Michel Dubernard, 27. novembra 2005. godine, u Francuskoj, na ženi čije je lice unakazio njen pas [21]. Decembra 2007. godine autori su publikovali članak u časopisu *The New England Journal of Medicine* koji se odnosi na rezultate ove prve transplantacije nakon 18 meseci od operacije [15]. Kineski lekari, na čelu sa dr Guo Shuzhong, su aprila 2006. godine uspešno izvršili parcijalnu transplantaciju lica farmeru koga je napao medved. U Francuskoj je 2007. godine uspešno operisan pacijent koji nije mogao da jede i govori zbog neurofibromatoze. Prva parcijalna transplantacija lica u SAD-u je izvršena 2008. godine ženi koju je suprug upucaao u lice, a druga muškarcu koji je zadobio teške povrede prilikom pada na električne šine. Prvu uspešnu kompletnu transplantaciju lica u svetu izveo je tim od oko 30 lekara različitih

specijalnosti, 20. marta 2010. godine u Španiji, muškarcu koji je zadesno upucaao sebe u lice. Iste godine, u Španiji, uspešno je urađena i parcijalna transplantacija lica pacijentu obolelom od neurofibromatoze. U Francuskoj je 08. jula 2010. godine urađena prva kompletna transplantacija lica. Kompletna transplantacija lica u SAD-u je uspešno urađena marta 2011. godine ženi koju je napala šimpanza, kao i muškarcu koji je zadobio teške opekotine kada je prilikom izgradnje lifta udario glavom o dalekovod i tom prilikom ostao bez očiju, nosa, usana i obrva. Nakon operacije, pacijent je mogao da govori i da oseća mirise. Iste godine, u SAD-u je urađena i treća kompletna transplantacija lica muškarcu koji je zadobio teške povrede lica 2001. godine, u saobraćajnoj nesreći. U Turskoj je 21. januara 2012. godine uspešno urađena kompletna transplantacija lica devetnaestogodišnjem pacijentu koji je zadobio teške opekotine lica u požaru još dok je bio beba. Nakon ove operacije, isti tim na čelu sa dr Omerom Ozkanom uspešno izvodi još 6 transplantacionih postupaka, poslednju 30. decembra 2013. godine. Najobimnija do sada kompletna transplantacija lica urađena je 19. marta 2012. godine u SAD-u pacijentu nakon prostrelne rane lica zadobijene 1997. godine (slika 6). Pored lica, pacijent je dobio novu vilicu, zube i jezik. Više od 100 članova je činilo tim koji je učestvovao u operaciji koja je trajala oko 36h (04h 19. marta – 15h 20. marta). Na čelu hirurškog tima je bio dr Eduardo D. Rodriguez, a u timu je bio i plastični hirurg srpskog porekla, inače prvi asistent vođi tima, dr Branko Bojović. Sedam meseci nakon operacije, pacijent je mogao da jede, da se smeje i pokazuje druge izraze lica, osećao je miris i ukus. Motorna funkcija na desnoj strani lica je procenjena na oko 80%, a na levoj na oko 40% [21].

U Poljskoj je 15. maja 2013. godine urađena kompletna transplantacija lica muškarcu nakon povrede mašinom na poslu kada je izgubio veći deo lica. Operacija je trajala oko 27h, urađena je hitno mesec dana nakon povrede zbog teškoća koje je pacijent imao sa hranjenjem i disanjem.

Svim pacijentima je nakon operacije uvedena doživotna kombinovana imunosupresivna terapija (mikofenolat, kortikosteroidi i takrolimus). Pacijenti su proveli u bolnici u proseku 10–14 dana [21].

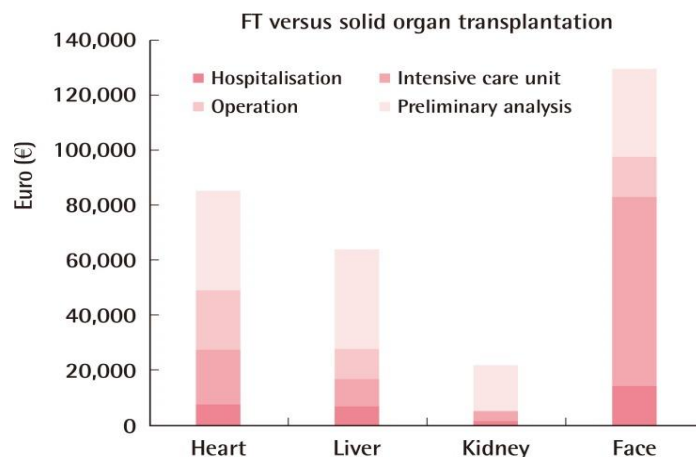
Slika 6. Pacijent kome je urađena najobimnija kompletna transplantacija lica [22].



Iako su prvi rezultati ohrabrujući, potrebno je još puno toga kako bi ova operativna procedura bila opšte prihvatljiva i preporučljiva. Kako postoji mogućnost ozbiljnih nuspojava i komplikacija zbog imunosupresivne terapije, postupak transplantacije lica i dalje ostaje na

eksperimentalnom nivou. Još jedan veliki problem je i finansijske prirode, imajući u vidu da su dosadašnja iskustva pokazala da je za ovu proceduru potrebno znatno više novca nego prilikom transplantacije solidnih organa poput srca, jetre, bubrega i dr. (slika 7) [5].

Slika 7. Grafički prikaz poređenja troškova transplantacije lica i ostalih solidnih organa. Različiti faktori koštanja u evrima su prikazani različitim bojama [5].



ZAKLJUČAK

Uprkos relativno malom broju do sada urađenih transplantacija lica, rezultati ove revolucionarne operacije svakako predstavljaju nadu za sve one pacijente sa izraženim deformitetima lica. Ovaj postupak će mnoge od njih trajno izlečiti od depresije, vratiti ih svakodnevnim životnim aktivnostima... Mnogi će ponovo osetiti ukus i miris, ponovo će moći da govore, da se normalno hrane, da se smeju... Činjenica je da pacijent nikada neće u potpunosti izgledati kao nekada, ali neće izgledati ni kao donor, već će biti kombinacija donora i primaoca. Identitet pacijenata će ostati isti. On će i dalje imati istu gestikulaciju, isti glas i pogled...

Umetnost hirurije i jeste u tome!

LITERATURA

1. Pomahac B, Bueno E, Sisk G and Pribaz J. Current principles of facial allotransplantation: The Brigham and Women's hospital experience. *Plast Reconstr Surg.* 2013; 131 (5): 1069-76.
2. Arno A, Barret JP, Harrison RA and Jeschke MG. Face Allotransplantation and Burns: a Review. *J Burn Care Res.* 2012; 33 (5): 561-76.
3. Smeets R, Rendenbach C, Birkelbach M, Al-Dam A, Gröbe A, Hanken H et al. Face Transplantation: On the Verge of Becoming Clinical Routine? *Biomed Res Int.* 2014; 2014: 907272. doi: 10.1155/2014/907272. Epub 2014. Jun 9.
4. Hettiaratchy S, Butler PE. Face transplantation--fantasy or the future? *Lancet.* 2002; 360 (9326): 5-6.
5. Seok Chan Eun. Facial Transplantation Surgery. *Arch Plast Surg.* 2014; 41 (2): 174-80.
6. Infante-Cossio P, Barrera-Pulido F, Gomez-Cia T, Sicilia-Castro D, Garcia-Perla-Garcia A, Gacto-Sanchez P et al.

- Facial transplantation: A concise update. *Med Oral Patol Oral Cir Bucal*. 2013; 18 (2): e263–e271.
7. Okie S. *Brave New Face*. *N Engl J Med*. 2006; 354: 889–94.
 8. American Association of Plastic Surgeons. 91st annual meeting. April 14–17 2012, Westin St. Francis, San Francisco, CA. Available at: <http://meeting.aaps1921.org/abstracts/2012/P67.cgi>.
 9. Devauchelle B, Badet L, Lengelé B, et al. First human face allograft: early report. *The Lancet*. 2006; 368 (9531): 203–9.
 10. Cavadas PC, Ibez J, Thione A. Surgical aspects of a lower face, mandible, and tongue allotransplantation. *Journal of Reconstructive Microsurgery*. 2012; 28 (1): 43–7.
 11. Guo S, Han Y, Zhang X, et al. Human facial allotransplantation: a 2-year follow-up study. *The Lancet*. 2008; 372 (9639): 631–38.
 12. Pomahac B, Lengele B, Ridgway EB, et al. Vascular considerations in composite midfacial allotransplantation. *Plast Reconstr Surg*. 2010; 125 (2): 517–22.
 13. Barret JP, Gavalda J, Bueno J, et al. Full face transplant: the first case report. *Annals of Surgery*. 2011; 254 (2): 252–6.
 14. Alam DS, Papay F, Djohan R, et al. The technical and anatomical aspects of the world's first near-total human face and maxilla transplant. *Archives of Facial Plastic Surgery*. 2009; 11 (6): 369–77.
 15. Dubernard J-M, Lengelé B, Morelon E, et al. Outcomes 18 months after the first human partial face transplantation. *N Engl J of Med*. 2007; 357 (24): 2451–60.
 16. Morelon E, Testelin S, Petruzzo P. Face transplantation and combined haematopoietic stem cell infusion and vascularised bone marrow, first year of follow-up. *Proceedings of the 15th Congress of European Society of Organ Transplantation*; September 2011; Glasgow, UK.
 17. The American Society for Reconstructive Transplantation. Chinese face transplant patient dies (ASRT Website). Available at: <http://www.a-s-r-t.com/news/news6.html>.
 18. Rüegg EM, Hivelin M, Hemery F, et al. Face transplantation program in France: a cost analysis of five patients. *Transplantation*. 2012; 93(11): 1166–72.
 19. Shanmugarajah K, Hettiaratchy S, Clarke A, Butler PEM. Clinical outcomes of facial transplantation: a review. *International Journal of Surgery*. 2011; 9 (8): 600–7.
 20. Siemionow M, Ozturk C. Face transplantation: outcomes, concerns, controversies, and future directions. *Journal of Craniofacial Surgery*. 2012; 23 (1): 254–9.
 21. Wikipedia, The Free Encyclopedia. Face transplant. Available at: http://en.wikipedia.org/wiki/Face_transplant.
 22. University of Maryland, Medical Center. Face Transplant. Available at: <http://umm.edu/programs/face-transplant>.